JAN SZANIAWSKI

Disbui. Düsseldorf

1984

Aus der Universitätsfrauenklinik Düsseldorf

Direktor Prof.Dr.Lutwin Beck

Der Kaiserschnitt mit seinen Folgeveränderungen im Gebärmuttermuskel und seine Auswirkungen auf die nächsten Geburten

D i s s e r t a t i o n

zur Erlangung des Grades eines Doktors der Medizin

Der Medizinischen Fakultät der Universität Düsseldorf

vorgelegt von

Jan Szaniawski

1984

Gedruck mit Genehmigung der Medizinischen Fakultät der Universität Düsseldorf

Der Dekan
der Medizinischen Fakultät
der Universität Düsseldorf
gez.: Prof.Dr.Hopf

Referent
gez.:Prof.Dr.Beck
Korreferent
gez.:Priv.Doz.Dr.Freund

Herrn Professor Dr.Lutwin Beck, Direktor der Universitätsfrauenklinik Düsseldorf bin ich für die freundliche Überlassung des Themas und für das große Interesse, das er meiner Arbeit entgegengebracht hat, zu besonderem Dank verpflichtet.

Herrn Priv.Doz.Dr.Freundl, Chefarzt der Frauenklinik des Städtischen Krankenhauses Düsseldorf herzliche danke ich für das große Interesse das er meiner Arbeit entgegengebracht hat.

Inhaltsverzeichnis

I. Einführung 6

II. Eigenes Krankengut 8

III. Der Kaiserschnitt - geschichtlicher Grundriß 10

IV. Kaiserschnittindikationen in der gegenwärtigen Geburtshilfe 16

V. Auswirkungen und Komplikationen nach dem Kaiserschnitt laut statistischen Angaben in medizinischen Fachzeitschriften 25

VI. Falsche Tätigkeiten, die im Uterusmuskel Schädigungen hervorrufen 28

VII. Positive und negative Faktoren und Bedingungen der Gebärmutterwundheilung nach dem Kaiserschnitt 31

VIII. Der Einfluß des Kaiserschnittes auf weitere Geburten 32

IX. Geburtskomplikationen bei Frauen nach Kaiserschnitt 36

X. Positive und negative Faktoren der verschiedenen Operationsmethoden beim Kaiserschnitt 50

XI. Erlaubte Faktoren für die physiologische Entbindung von Frauen nach Kaiserschnitt sowie Indikationen und Faktoren für den sekundären Kaiserschnitt 56

XII. Physiologische Geburt bei Frauen nach Kaiserschnitt, Indikationen und Bedingungen 65

XIII. Der sekundäre Kaiserschnitt: Indikationen und Bedingungen 69

XIV. Behandlungsformen a) bei einer Uterusnarbenruptur nach dem Kaiserschnitt 78
b) bei einer Ruptur der Gebärmutterwand ohne Narben
c) bei Perforationen der Uteruswand

XV. Die Bestimmung der Uterusnarbe nach histopathologischen Untersuchungen 85

XVI. Sterilisation bei Frauen mit Gebärmutternarbe nach Kaiserschnitt, nach Uterusruptur und nach Uterusperforation. Indikationen und Bedingungen 89

Inhaltsverzeichnis

I. Einführung 6

II. Eigenes Krankenmaterial 8

III. Der Kaiserschnitt - Geschichtlicher Rückblick 10

IV. Kaiserschnittindikationen in der Gegenwart der Geburtshilfe 14

V. Kundigungen und Komplikationen nach dem Kaiserschnitt, aus statistischen Gründen in Kapitalistischen Fachzeitschriften 20

VI. Falsche Tätigkeiten, die in Uterusruskel Schädigungen hervorrufen 28

VII. Positive und negative Faktoren und Bedingungen der Gebärmutterwundheilung nach dem Kaiserschnitt 31

VIII. Der Einfluß des Kaiserschnittes auf weitere Geburten 32

IX. Geburtskomplikationen bei Frauen nach Kaiserschnitt 36

X. Positive und negative Faktoren der verschiedenen Operationsmethoden beim Kaiserschnitt 50

XI. Erlaubte Faktoren für die physiologische Entbindung von Frauen nach Kaiserschnitt sowie Indikationen und Faktoren für den sekundären Kaiserschnitt 55

XII. Physiologische Geburt bei Frauen nach Kaiserschnitt, Indikationen und Bedingungen 63

XIII. Der sekundäre Kaiserschnitt: Indikationen und Bedingungen 69

XIV. Behandlungsformen a) bei einer Uterusnebenruptur nach dem Kaiserschnitt
b) bei einer Ruptur der Gebärmutterwand ohne Nebenruptur
c) bei Perforationen der Uterusnebenruptur 78

XV. Die Bestimmung der Uterusnarbe nach histopathologischen Untersuchungen 85

XVI. Sterilisation bei Frauen mit Gebärmutternarbe nach Kaiserschnitt, nach Uterusruptur und nach Uterusperforation. Indikationen und Bedingungen 89

XVII. Seltene Krankheitszustände und Kaiserschnitt-indikationen 92

XVIII. Seltene Krankheitszustände und Kaiserschnitt-gegenindikationen 98

XIX. Der Kaiserschnitt bei verstorbener Frau, im Todeskampf und im klinischen Tod 100

XX. Zusammenfassung 108

Literaturverzeichnis 139

Tabellen

Lebenslauf

Der Kaiserschnitt mit seinen Folgeveränderungen im Gebärmuttermuskel und seine Auswirkungen auf die nächsten Geburten.

I. Einführung

Bei der ständig zunehmenden Anwendung des Kaiserschnitts als Methode der Geburtshilfe, sowie bei nachfolgenden Geburten nach bereits durchgeführter Schnittentbindung, gehört der Kaiserschnitt zu den wichtigsten Problemen der modernen Entbindungskunst.

Die tägliche Entbindungspraxis verlangt die Festlegung von notwendigen und tatsächlichen Indikationen für eine zweckmäßige Operationstechnik, wie auch einer Methode und Vorgehensweise bei Kontrolluntersuchungen mit dem Ziel, den Zustand der Gebärmuttermuskulatur nach einer Operation festzustellen. Von höchster Bedeutung ist die Art der Operationstechnik, sowie ihre unmittelbaren Folgen auf den Gebärmuttermuskel und seine Tauglichkeit und Fähigkeit bei nachfolgenden Geburten. Zu den wichtigsten Indikationen und Gründen für die zunehmende Anwendung des Kaiserschnitts gehören:

1. modernste Methoden der Infektionsbekämpfung mit Hilfe von Antibiotika und Sulfonamiden,
2. modernste Methoden der Anästhesie,
3. modernste Prophylaxe und Heilungsmethoden bei Venenentzündungen, Blutgerinnungsstörungen und Embolien,
4. Vermeiden von Blutverlusten,
5. Vermeiden von Verletzungen der Leibesfrucht, sowie Vermeiden eines Sauerstoffmangels;
6. Möglichkeit einer schnellen Entbindung, mit Rücksicht auf die Mutter oder die Leibesfrucht,
7. Möglichkeit der Entbindung von Frauen mit regelwidrigem Becken.

Die Gleichsetzung des technischen Verfahrens bei der Operation und der Beurteilung der geeigneten Handlungsweise soll die besten Heilungsmethoden und die Tauglichkeit der Uterusmuskulatur nach dem Kaiserschnitt für die nächsten Geburten ohne Operationsanwendungen ergeben. Die geeignete Operationstechnik hängt von der Situation ab.

Wenn Chirurgen ohne Erfahrung in der Geburtshilfe den Kaiserschnitt mit eigenen Methoden durchführen, wird die Gebärmutter infolge grober, starrer Narben auf weitere Schnittentbindungen angewiesen sein.

Durch die entsprechende Operationstechnik und einen modernen Heilungsprozeß nach dem Kaiserschnitt wird die Gesundheit der Mutter gesichert und die Fähigkeit der Gebärmutter zu physiologischen Geburten gewährleistet.

Die Entscheidung für einen Kaiserschnitt darf erst nach genauer Erwägung, unterstützt durch Erfahrungen des Geburtshelfers, gefällt werden, zur Vermeidung von abzusehenden Geburtsschwierigkeiten bei Mutter und Kind, und nicht erst im äußersten Fall beim Versagen der Natur.

II. Eigenes Krankengut

Der Kaiserschnitt wird immer häufiger durchgeführt. Grund dafür ist der Fortschritt des medizinischen Wissens. Wesentliche Ursachen für die vermehrten Indikationen und Anwendungen des Kaiserschnitts in der Geburtshilfe sind:

1. moderne Methoden der Heilung und der Infektionsprophylaxe: Antibiotika und Sulfonamide;
2. moderne Methoden der Anästhesie;
3. moderne Methoden für Ausgleich und Ersatz des verlorenen Blutes;
4. moderne Prophylaxe und Heilung bei Embolie und Thrombophlebitis;
5. bessere Chancen für das Leben des Kindes, Vermeiden von Geburtsschädigungen, besonders von Asphyxie;
6. Möglichkeit einer sofortigen Entbindung zu jedem Zeitpunkt der Schwangerschaft oder Geburt, mit Rücksicht auf die Gebärende oder das Kind;
7. Möglichkeiten eines schnellen Herausholens der Leibesfrucht;
8. Möglichkeiten der Entbindung unter Umgehung des Geburtskanals, wenn dieser Weg zu eng, gefährlich oder unsicher ist.

Gleichzeitig wächst aber auch die Zahl der Gebärenden nach Kaiserschnitt. Es stellt sich das Problem, wie die Entbindung einer Frau nach Kaiserschnitt durchzuführen ist. Darum muß unbedingt vor der nächsten Schwangerschaft der Zustand des Uterus und der Uterusnarbe bei der Patientin nach Kaiserschnitt festgestellt werden.

Viele große Entbindungsanstalten wenden bei Frauen nach Kaiserschnit die Röntgenuntersuchung (Hysterographie) an und halten diese Methode für die beste und genaueste. Die Hysterographie bestimmt am genausten und objektivsten den Zustand des Uterus nach dem Kaiserschnitt. Sie erbringt eine umfassende Orientierung und informiert den Geburtshelfer darüber, wie er bei einer Frau nach Kaiserschnitt die Entbindung gefahrlos durchführen kann. Außerdem orientiert und informiert die Hysterographie den Geburtshelfer darüber, wie er die Schwangerschaft bei einer Frau nach Kaiserschnitt betreuen muß. Weiterhin informiert die Hysterographie den Geburtshelfer über den Fortschritt nach dem Kaiserschnitt. Ein normales Fortschreiten der Schwangerschaft und eine gefahrlose Entbindung einer Frau nach Kaiserschnitt ist die Hauptaufgabe der gegenwärtigen Geburtshife.

In den Jahren 1953 - 1975 arbeitete ich in der III. Universitäts-Frauenklinik Warschau als Assistenzarzt und in der Geburtshilflich-Gynäkologischen Station des Bezirkskrankenhauses Stolp, Pommern, als Oberassistenzarzt. In diesem Zeitraum gab es insgesamt 57 247 Geburten, davon 5 103 Schnittentbindungen.

Die vorliegende Arbeit auf Grund meiner Erfahrungen und Untersuchungen behandelt die Beurteilung der Gebärmutter nach dem Kaiserschnitt mit Hilfe der Hysterographie, die Operationsmethode, die Operationsheilung und die Operations- und Nachoperationskomplikationen.

In dieser Arbeit stütze ich mich auf vieljährige eigene Erfahrungen und Untersuchungen und auf die jüngste Fachliteratur.

Mit dieser Arbeit will ich praktische und wichtige Hinweise geben und dem Geburtshelfer bei seiner täglichen schwierigen und verantwortungsvollen Arbeit helfen.

III. Der Kaiserschnitt - geschichtlicher Grundriß

Der Kaiserschnitt als Entbindungsoperation war schon in der Antike bekannt, doch wurde er an toten und nur selten an lebenden Frauen durchgeführt. Diese Operation wird in Erinnerungen und Notizen in der Mythologie erwähnt. Es ist schwer festzustellen, woher die Bezeichnung "Kaiserschnitt" stammt. Meistens wird sie mit der Person des Gajus Julius Cäsar verbunden, der wahrscheinlich auf diese Weise geboren wurde. Doch eher kommt die Benennung vom Wort "caesar", und dieses wiederum stammt von dem Wort "caedo - caedere" = schneiden ab.

Bei Plinius d.Ä. (Gaius Plinius Secundus), 23 - 79 n. Chr., in seiner "Historia Naturalis", Buch VII c, heißt es: "Auspicatius enecta parente gignuntur, sicut Scipio Africanus prior natus, primusque Caesareus, a caeso matris utere dictus, qua de causa et Caesones appelati. Sinuli modo natus est Manilius qui Carthagineum cum exercitu intravit." (Nach dem Verlag Mayhoff C. Teubner I., 1897): "Glücklicher kommen sie zur Welt nach dem Tod der Mutter, wie Scipio Africanus der Ältere und der erste Caesar, so genannt nach dem aufgeschnittenen Schoß der Mutter, darum auch die Herausgeschnittenen genannt. Auf die gleiche Weise wurde Manilius geboren, der mit dem Heer in Karthago einmarschierte."

Im Wörterbuch Festus Sextus Pompeius, 2. Jahrhundert n. Chr.: "Caesones appelantur ex utere matris exsicti. Caesar, quod est cognonem Iuliorum, a caesarei dictus est, quis scillicet cum caesarei natus est." Nach Wallace, Lindsay, Teubner 1913: "Caesones - die Herausgeschnittenen - werden die aus dem Mutterschoß Herausgetrennten genannt. Caesar, das ist ein Beiname des Geschlechtes der Julier, und er stammt von caesaries (den langen Haupthaaren), weil er mit langen Haaren zur Welt kam."

Deshalb gelten beide Benennungen: Kaiserschnitt und Schnittentbindung.

Der Kaiserschnitt wurde früher nur ausnahmsweise an lebenden Frauen durchgeführt, und auch das überwiegend in Herrscherfamilien, da es um den Nachfolger und nicht um das Leben der gebärenden Frau ging. Damals gab es bei diesen Operationen eine fast hundertprozentige Mortalität der Frauen.

Im Römischen Reich erließ Numa Pompilius, der zweite Römische König,

715-673 v. Chr., ein königliches Gesetz unter dem Namen "Lex regia":

Bei Frauen, die während der Schwangerschaft oder Geburt starben, wurde die Leibesfrucht entnommen. Dieses Recht herrschte bereits in folgenden Ländern: Ägypten, Babylonien und Griechenland. Andere Staaten übernahmen später dieses römische Gesetz. Nach einigen Autoren wurde der erste Kaiserschnitt an einer lebenden Frau (Raison) durch Jan Seymorf an einer der vielen Frauen des englischen Königs Heinrich VIII. durchgeführt, nach anderen Autoren durch den Chirurgen Christoph Maini (1540), doch das sind nur Vermutungen.

Der erste in Deutschland nachgewiesene Kaiserschnitt mit Angaben zu dieser Operation wurde am 22. April 1610 in Wittenberg durch den Großchirurgen Jeremias Trautmann an der Gebärenden Ursula Opitz durchgeführt.

Die schlechten Kaiserschnittergebnisse waren die Folgen einer falschen Operationstechnik, da der Uterus auf der Mittellinie des Corpus geöffnet wurde und die Schnittstellen nicht zusammengenäht wurden. Die Wöchnerinnen starben aufgrund von starken Blutverlusten und von Bauchfellentzündungen. Die tragischen Ergebnisse und die fast hundertprozentige Sterblichkeit der Mütter nach dem Kaiserschnitt bewogen die Geburtshelfer, andere Operationsmethoden zu erproben. Der deutsche Wissenschaftler Osiander (1805) öffnete die Gebärmutter im unteren Abschnitt und bahnte den Weg für den neuzeitlichen Kaiserschnitt.

Osiander erklärte, daß der Schnitt im unteren Teil der Gebärmutter weitgehend sicherer sei, weniger Operationskomplikationen verursache und zur Verminderung von Blutungen und Infektionen führe. Ein kleinerer Schnitt in Bauchdecke und Uterusmuskulatur verkleinere die Operation und deren Komplikationen. Ein Schnitt solle im unteren Teil der Gebärmutter, in der Gegend des kleinen Beckens, durchgeführt werden, da dann die Möglichkeit des Eindringens von Auswurfstoffen und Infektionserregern in die Bauchhöhle geringer sei.

Osiander war der einzige Geburtshelfer, der in jener Zeit die Bedeutung des Kaiserschnitts im unteren Teil der Gebärmutter erkannte und sehr schätzte. Er machte den Schnitt längs des Pyramidenmuskels und der Zervix und entwickelte den kindlichen Kopf durch Druck mit der Hand von der Scheide her. F.B. Osiander, Handbuch der Entbindungskunst, Tübingen 1821.

Danach führten Rietgen (1820) und Bandelocque (1823) unabhängig voneinander Kaiserschnittoperationen außerhalb des Bauchfells, mit einem gleichzeitigen Scheiden- und Gebärmutterschnitt durch. Diese Operation war mit einem großen Blutsturz und einer hundertprozentigen Sterblichkeit verbunden. Der Geburtshelfer Gaillard Thomas (1870) verbesserte die Rietgen-Methode, jedoch die Müttersterblichkeit überstieg weiterhin 50%.

Im 19. Jahrhundert wurde die Gebärmutterwunde nach der Operation nicht genäht, da die Meinung herrschte, durch eine chirurgische Wundbehandlung würde die Zusammenziehung der Gebärmutter erschwert und der Darmabgang behindert, so daß es dadurch zu Vergiftungszuständen und Infektionen kommen könnte.

Manchmal kam es zu einem breitflächigen Zusammenwachsen der Gebärmutterwunde mit der vorderen Bauchwand. Das Zusammenwachsen ergab eine dauerhafte Barriere, die vor Bauchfellinfektionen schützte. Diese widersinnige Erscheinung wurde bei wiederholten Schnitten entdeckt. Weitere Mißerfolge und schlechte Ergebnisse führten zu neuerlichen Änderungen und Verbesserungen der Operationstechnik.

Der erste, der die Uteruswunde nähte und dieses Verfahren empfahl, war der deutsche Geburtshelfer Lebas (1769). Jedoch fand die sehr gute Operationsmethode keine Anerkennung und Unterstützung. Auf diese Methode kam man Jahre später zurück, aber viele Mütter mußten für diese Verzögerung mit dem Leben bezahlen. Nach 1850 erschienen einzelne Berichte über die guten Ergebnisse der Operationsmethode mit Zusammennähen der Uteruswunde. Deshalb verschlossen die Geburtshelfer immer häufiger die Uteruswunde durch Nähte, wobei sie Metallfäden verwendeten, und erzielten gute Operationsergebnisse, wie Polin (1852), Brickel (1867) und Lungren (1875). Der Geburtshelfer Simon Thomas (1869) verschloß die Uteruswunde mit Einzelnaht und konnte dabei auf sehr gute Ergebnisse verweisen. Diese Operationsmethode wurde 1880 durch Lungren allgemein eingeführt.

Der Geburtshelfer Michaelis machte den Vorschlag, beim Kaiserschnitt die Gebärmutter zu entfernen. Später schlug der italienische Geburtshelfer Eduard Porro (1876) folgendes vor: nach der Entfernung der Leibesfrucht den Uterus samt Adnexen supravaginalis zu amputieren. Nach kurzer Begeisterung wurde diese Operationsmethode wegen nicht zufriedenstellender Ergebnisse schnell aufgegeben, da sie Unfruchtbarkeit und gleichzeitige Kastrierung bewirkte.

Unter dem Einfluß des Humanismus führten im 19. Jahrhundert in Deutschland einige Geburtshelfer den Kaiserschnitt an lebenden Frauen durch, z.B. vollzogen Winkel und J.H. Wiefel unter schwierigen und primitiven Bedingungen den Kaiserschnitt an 20 Frauen, von denen 11 überlebten.

Ende des 19. Jahrhunderts erzielten die Geburtshelfer gute Erfolge durch das Nähen der Gebärmutterwunde. In der gleichen Zeit erschienen Veröffentlichungen über die neue Operationstechnik. Über dieses Ereignis berichteten die Geburtshelfer Brickel (1867) und Lungren (1875). Doch gab es auch Gegner dieser Methode, wie Zweifel (1881) und Madurowicz (1870), die heftige Kritik übten. Eine bahnbrechende Methode, wie auch eine Änderung der chirurgischen Versorgung der Gebärmutterwunde, entwickelte der deutsche Geburtshelfer Ferdinand Adolf Kehrer, der am 25. September 1881 zum ersten Mal im unteren Teil der Gebärmutter einen Kaiserschnitt durchführte und die Gebärmutterwunde mit einer 3-Schichten-Naht verschloß. Der deutsche Geburtshelfer Max Sänger aus Leipzig empfahl diese Methode ebenfalls (1882) und wendete sie auch selbst an.

Kehrer vollzog innerhalb des Bauchfells einen Querschnitt im unteren Abschnitt der Gebärmutter. Er praktizierte und empfahl das Nähen der Gebärmutter in zwei Schichten, und zwar erst die Gebärmuttermuskulatur und dann das Blasen-Gebärmutter-Bauchfell mit Hilfe von Einzelnähten. Die Methode nach Kehrer beruhte auf vollkommen neuen und fortschrittlichen Erkenntnissen, was dazu führte, daß man den damaligen Wissensstand über den anatomisch-physiologischen Aufbau des unteren Bereichs der Gebärmutter als überholt ansehen mußte.

Es gab allerdings bedeutende Kritiker dieser neuen Methode, das waren Professor Madurowicz und Professor Zweifel.

Max Sänger praktizierte (1883) den Kaiserschnitt in veränderter Form, wobei er den Querschnitt im unteren Teil der Gebärmutter machte. Bei dieser Kaiserschnittmodifikation nähte Sänger die Gebärmutterwunde, dabei bediente er sich der fortlaufenden Naht nach Lambert, in einer Schicht, mit dem Perimetrium aber ohne die Gebärmutterschleimhaut. Später verwendete er für die Gebärmutterwunde Einzelnähte und für das Perimetrium fortlaufende Nähte. Sänger praktizierte im engsten Sinne die Antisepsis und die Asepsis.

Erst nach über 40 Jahren wurde diese Methode wiederentdeckt, und zwar von Doerfler aus Regensburg, daneben auch von Geppert (1932),

Pfannenstil (1927) und Fuchs aus Danzig (1933). Fuchs hat auch das Werk: "Der Längs- Quer- und Bogenschnitt bei Sectio caesarea inferior" herausgegeben. In den Fachzeitschriften der Weltliteratur äußerte er sich sehr positiv über diese neue Methode des Kaiserschnitts, wobei er den bogenförmigen Schnitt im unteren Teil der Gebärmutter als die günstigste und vollkommenste der bis dahin bekannten Techniken des Kaiserschnitts ansah.

Dank der Entdeckungen von Ignaz Philip Semmelweis aus Wien (1818 -1865) und Joseph Lister (1827-1912) bei Forschungsarbeiten über Bakterien konnte endgültig das Rätsel über die Infektion des Bauchfells gelöst werden. Es blieb jedoch die Frage nach der Infektion der Gebärmutterhöhle und der Bauchhöhle.

Um die Infektion der Gebärmutterhöhle zu vermeiden und zu bekämpfen, und um die Bauchfellwand zu schützen, lehrte und praktizierte Professor F. Frank aus Köln (1856-1924) den extraperitonealen Kaiserschnitt (1907), wobei er sich die Methode von Physik (1822) zunutze machte.

Diese Operationstechnik beruhte auf der Ablösung des Bauchfells von der hinteren Blasenwand und dem unteren Abschnitt der Gebärmutter. Dieses abpräparierte Peritoneum wurde nach der Öffnung der Bauchhöhle an die Vorderwand des Bauchfells angenäht. Dadurch wurde die Bauchhöhle von der Uterushöhle getrennt.

Der extraperitoneale Kaiserschnitt wurde abgeändert und fand viele Anhänger, darunter Kunster, Selheim, Latzko. Diese Technik des Kaiserschnitts schützte jedoch nicht vor Infektionen des Peritoneums, besonders bei der Durchführung trotz Kontraindikation (z.B. vorzeitiger Blasensprung).

Seit der Anwendung von Antibiotika hat der extraperitoneale Kaiserschnitt seine Bedeutung verloren und deshalb führt man ihn heute nur noch sehr selten durch.

Die Methode nach Kehrer wurde von Munro Kerr (1926) und Fuchs (1933) weiter modifiziert. Sie wurde von ihnen angewendet und auch gleichzeitig in den internationalen Fachzeitschriften als die vollkommenste Operationstechnik beim Kaiserschnitt gepriesen, welche die günstigsten Heilungsbedingungen mit sich bringt und außerdem die physiologisch präziseste ist. (Erbslöhr 1942).

Die Narbe, die durch den bogenförmig nach unten gewölbten Schnitt im unteren Uterinsegment entsteht, ist relativ klein und ermöglicht die physiologischen Abläufe zu fast 70% ungestört. Das Zunähen der Wunde im unteren Teil der Gebärmutter schützte vor Blutungen und Infektionen und schaffte die günstigsten Bedingungen für den Heilungsprozeß. Zu den begeisterten Anhängern der Methode nach Kehrer zählten Doerfler (1929), Geppert (1932) und Pfannenstil (1927).

Es war Goerttler, der (1930) anhand von anatomischen, histologischen und histopathologischen Untersuchungen auf wissenschaftlicher Basis die großen Vorzüge des Quer-Kaiserschnitts im unteren Uterinsegment nachwies.

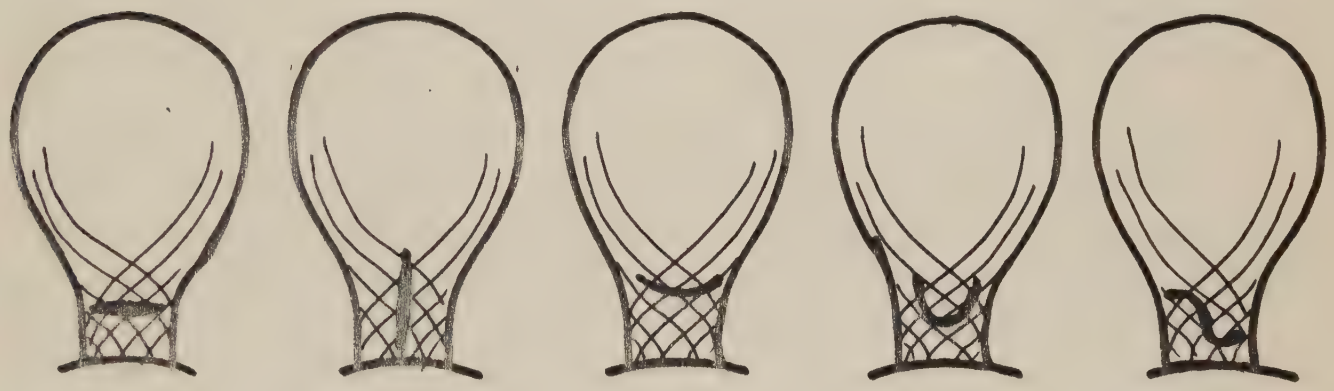

Schnittmethode im unteren Teil der Gebärmutter

IV. Kaiserschnittindikationen in der gegenwärtigen Geburtshilfe

Die Vervollkommnung der medizinischen Faktoren wie z.B. die chirurgische Behandlung mit Antibiotika, die Anwendung moderner Anästhesiemethoden, die vorbeugende Behandlung der Thrombophlebitis und auch die Behandlung bzw. Heilung nach der Operation haben die Ausführungen zum Thema "Kaiserschnitt" in erheblichem Maße erweitert.

Die historischen Daten weisen darauf hin, daß in der Vergangenheit die Anleitungen zum Kaiserschnitt in erster Linie auf die Rettung der Frucht hinzielten, da die Gebärende entweder bei der Geburt oder infolge der damaligen Operationstechnik starb.

Diese Ausführungen waren jedoch unvollkommen, da man den Kaiserschnitt dementsprechend als die letzte Möglichkeit der Entbindung ansah, die erst mehrere Tage nach dem Einsetzen der Geburt in Erwägung gezogen wurde. Die Frucht war im Zustand starker Asphyxie, was eine Schädigung der Gehirnzellen verursachte.

Die neuzeitlichen Errungenschaften und diagnostischen Methoden decken frühzeitig die der Leibesfrucht drohende Gefahr auf. Der Kaiserschnitt rettet heute nicht nur das Leben der Frucht, sondern wirkt auch vorbeugend gegen Schäden, die die Entwicklung des Kindes beeinflussen. Derartige Kaiserschnittindikationen werden in allen Ländern praktiziert.

An der Gesamtzahl der Geburten hatte der Kaiserschnitt einen Anteil von :

10 % in USA;A.D.Haverkamp,H.Thomsen 1976;H.O.Jones 1976;Chalmers, M.Richards 1977.

6,5% in Großbritanien;Chalmers,M.Richards1977;M.J.Hugkey,R.E.LaPata, Th.W.Mc.Ellin,R.Lursky1977.

3,2% in Holland;Chalmers,M.Richrds 1977;J.B.Caire 1978.

5,1% in Frankreich; J.M.Thoulon,A.Rey1968.

4,8% in Belgien; H.Fobe,G.Dupperoy,P.Poreaux 1968.

4% in Norwegen; Chalmers,M.Richrds 1977.

In Polen lag die Quote der Schnittentbindungen in den Jahren 1950 bis 1970 in den grßen Entbinngsanstalten bei durchnittlich 7,8%.

Zur Zeit wird der Kaiserschnitt praktiziert, um Gesundheit und Leben von Mutter und Kind zu erhalten. Man muß erwägen, was das Beste für Mutter und Kind ist. In vielen Entbindungsanstalten wird die Kaiserschnittindikation gestellt, um die Leibesfrucht zu retten, aber auch unter gleichzeitiger Berücksichtigung des Allgemeinzustands der gebärenden Frau. Es gibt jetzt sehr breit gefächerte

Kaiserschnittindikationen. Viele große Geburtshilfeschulen und Entbindungsanstalten legen eigene Indikationen und Bedingungen hinsichtlich der Durchführung des Kaiserschnitts fest.

Nach der Winter' Methode wird der Kaiserschnitt abhängig vom Zustand der Asepsis bei der Operation durchgeführt.

1. Reine Durchführung des Kaiserschnitts bei vollständiger Asepsis.
2. Unreine Durchführung des Kaiserschnitts bei nicht vollständiger Asepsis.
3. Infektiöse Durchführung des Kaiserschnitts bei Verlust der Asepsis und bei Infektionserscheinungen.
4. Die Durchführung des Kaiserschnitts bei einer Infektion, nach vorangegangenen Entbindungsversuchen durch die Scheide, nach Entbindungsversuch mit Zange oder Vakuum-Extraktor.

Nach Martius sieht der Kaiserschnitt folgende Bedingungen vor:

1. Reine Durchführung des Kaiserschnitts in vollständiger Asepsis, diese Fälle dürfen ohne Vorbehalt operiert werden.
2. Unreine Durchführung des Kaiserschnitts bei Verlust der vollständigen Asepsis nach dem Blasensprung. Diese Fälle dürfen unter Vorbehalt operiert werden.
3. Infektiöse Fälle: bei einer Infektion werden vor der Durchführung des Kaiserschnittes günstige und ungünstige Aspekte genau erwogen, das heißt, die Operation ist unter großem Vorbehalt durchzuführen.
4. Bei Fällen mit einer Infektion nach versuchter vaginaler Entbindung muß man sehr genau positive und negative Aspekte in Erwägung ziehen, d.h., hier ist der Allgemeinzustand der gebärenden Frau und die Prognose für die Leibesfrucht maßgebend. In diesen Fällen darf eine Operation nur ausnahmsweise und unter großem Vorbehalt durchgeführt werden.

Gemeinsame mütterliche und kindliche Indikationen für den Kaiserschnitt liegen vor, wenn direkt das Leben der Mutter und indirekt das Leben des Kindes bedroht sind, und zwar durch:

1. Vorliegenden Mutterkuchen-Placenta praevia :C.Crenshaw,D,E. Jones,R.T.Parker 1973 ; G.Martius 1981.
2. Vorzeitige Lösung des Mutterkuchens-Ablatio placentae praecox: C.Crenshaw,D.E.Jones,R.T.Parker 1973;R.G.Douglas,W.B.Stromme 1976.
3. Lösung der Plazenta mit Eklampsie: R.Kepp,H.J.Staemmler 1980 ; L.J.Mann,P.Gallant 1979; G.Martius 1981.

4. Regelwidrige Beckenformen und Beckenverenderung mit Durchmesser der Coniugata vera obstetrica unter 8 cm.
5. Regelwidrigen Geburtskanal: E.S.Taylor1974; F.Kubli 1975;Szamly 1975
6. Regelwidrige Kindeshaltung(Kopfdeflexion)E.S.Taylor1976.
7. Regelwidrige Kindslage(Quer-,Schräg-,Beckenendlage):W.Brenner, B.Bruce,C.Hendwicks 1974; A.Weidenbach,B.Kloes,F.Langer 1976.
8. Mütterliche Herz-, Kreislauf-, Atem-, oder Lungeninsuffizienz, Leber., oder Nierenkrankungen sowie eine chirurgische oder neurologische Erkrnkungen: L.J.Mann.P.Gallant 1979.

Vitale kindliche Kaiserschnittindikationen:

1. Drohende Asphyxie der Frucht in der Gebärmutter
2. Nabelschnurvorfall
3. Nabelkreislaufstörungen
4. Übertragene Schwangerschaft und protrahierte Geburt
5. Vorangehende Totgeburt(en)
6. Mißverhältnis Kopf-Becken :L.J.Mann,P.Gallant 1979.

Die Kaiserschnittindikationen sind erweitert worden, insbesondere bei einer vorangehenden Operationsgeburt, bei vorliegender Plazenta und bei vorzeitiger Lösung der Plazenta. Besonders bei diesen großen und gefährlichen Schwangerschafts- oder Geburtskomplikationen, die eine Blutgerinnungsstörung verursachen können, ist mit weiteren Komplikationen zu rechnen, die womöglich zum Tod der Schwangeren oder Gebärenden führen. Bei den oben erwähnten Komplikationen muß die Entscheidung für den Kaiserschnitt schnell getroffen werden.

Die Anzahl der Schnittentbindungen ist gestiegen, und zwar: Großbritannien 75% - 1961, W. Reich -85% 1968; Hasemann und Halfpap 89%-1968.C.Crenshaw,D.E.Jones,R.T.Parker41975.

Einige wenige Anhänger konservativer Methoden haben früher bei einer Plazenta praevia eine Fruchtblasenpunktion (Amniozentese) durchgeführt und manchmal die Willetszange benutzt. Die Verfasser diesbezüglicher Berichte haben die Geburtsergebnisse nicht veröffentlicht. (Zoltan 1961; Rettinger 1963; Noack 1965). Zoltan hat schnell von der konservativen Methode (bei Placenta praevia) Abstand genommen und folgende statistische Angaben gemacht:

Bei Schnittentbindung bei Plazenta praevia betrug die Mortalität der Mütter 0,8%, die der Kinder 26,8%: H.Kafka,L.Hibbard,R.Spars 1969; A.W.Didle,J.R.Sommer,J.F.Sloweg 1975. H.Albrecht 1975; G.Duc 1975.

Bei der konservativen Behandlungsmethode dagegen bezifferte sich die Mortalität der Mütter auf 6.8%, die der Kinder bei der Geburt auf 42.8%.

S. Mittani hat im Jahre 1961 136 Schnittentbindungen bei Plazenta praevia durchgeführt. Die Mortalität der gebärenden Frauen betrug 1.2%, die der Kinder bei der Geburt 21.2%

Einer sehr schnellen Entscheidung bedarf eine Schwangerschafts- oder Geburtskomplikation, wenn die Plazenta sich vorzeitig abgelöst hat. Laut internationaler medizinischer Fachliteratur tritt bei 0.1 - 1.9% aller Schwangerschaften eine vorzeitige Lösung der Plazenta ein. Weitere drohende Komplikationen bei dieser Erscheinung sind Störungen der Blutgerinnung (Thrombozytopenie, Hypofibrinogenämie und Afibrinogenämie), sowie weitere gefährliche Folgen, die direkt das Leben der schwangeren oder gebärenden Frau bedrohen, wie z.B. eine sehr starke allgemeine Blutung (das Blut enthält kein Fibrinogen) mit Lungenembolie und akuter Niereninsuffizienz: Runge, Horteret, Martius, Stoeckel, Jeschke 1953, 1959, 1963. Bei der vorzeitigen Lösung der Plazenta tritt noch eine besondere Komplikation in Erscheinung: die vorzeitige Lösung der Plazenta ist verbunden mit starken retroplazentären Blutungen (die Farbe des Uterusmuskels ist dunkelbläulich), mit Blutungen zu den Nachbarorganen und zur Bauchhöhle. Diese schwere Komplikation heißt Couvelaire' Syndrom oder Apoplexia utero-placentaris Couvelaire. Sie kann bei der Gebärenden zu einem schweren Schock führen.

Die einzige Behandlungsform in diesem Fall ist der Kaiserschnitt mit Hysterectomie. Bei diesen Komplikationen muß die Entscheidung für den Kaiserschnitt sehr schnell gefällt werden.

Ein schneller Entschluß zum Kaiserschnitt ist auch notwendig bei regelwidriger Fruchtlage (Beckenendlage, Querlage), bei regelwidriger Haltung der Frucht (Kopfdeflexion) und insbesondere bei einer drohenden Asphyxie der Frucht in der Gebärmutter.

Die einzige Indikation zum klassischen Kaiserschnitt im Corpus uteri ist gegeben, wenn der Zugang zum unteren Teil des Uterus infolge zahlreicher Verwachsungen zwischen Uterus, Blase und innerer Bauchdecke gänzlich fehlt.
Der Kaiserschnitt im Corpus uteri verursacht viel mehr Operations- und Nachoperationskomplikationen als der Quer-Kaiserschnitt im unte-

ren Uterinsegment. Aufgrund medizinischer Fachzeitschriften und eigener Beobachtungen sollte man - angesichts der zahlreichen Operations- und Nachoperationskomplikationen beim klassischen Kaiserschnitt - diese Operation nur ausnahmsweise und bei gleichzeitiger Sterilisation durchführen. Die Sterilisation nach dem klassischen Kaiserschnitt ist eine Präventivmaßnahme, um das Risiko der Uterusruptur in der Narbe des Corpus uteri zu vermeiden. Mit Einverständnis der gebärenden Frau darf diese Operation ausgeführt werden.

Trotz einer deutlichen Verbesserung der Ergebnisse nach dem Quer-Kaiserschnitt geben internationale medizinische Fachzeitschriften die Wöchnerinnenmortalität nach dem Quer-Kaiserschnitt mit 2‰. Die allgemeine Geburtsmortalität 0,1 ‰-0,2 ‰: P.A.Jensen, L.A.Aaro 1966; J.Peel, P.Chamberlein 1968; H.W.Benaron, E.B.Tucker 1971; J.Hueter 1975; O.Käser 1975; L.I.Mann, P.Gallant 1979.
Beim sekundären Kaiserschnitt treten verständlicherweise mehr Operations- und Nachoperationskomplikationen auf. Die Mortalität von Müttern und Kindern ist hier jedoch nicht höher als beim ersten Kaiserschnitt. J. Limanowski 1957; H.G. Bach, Zeilinger 1963; R.G. Douglas, J.S. Birnbaum, F.A. MacDonald 1963; R. Warm, A. Felker 1966.

Gute Erfolge für Mutter und Frucht gibt es beim sekundären Kaiserschnitt, wenn die Entscheidung für den Kaiserschnitt schnell gefällt wurde. Da gar kein oder nur ein sehr kurzer Geburtsversuch stattgefunden hat, beugt der schnelle Entschluß zum Kaiserschnitt einer Erschöpfung der gebärenden Frau vor, was sich günstig auf die Gebärende und das Kind auswirkt.

Die Größe der Operations- und Nachoperationskomplikationen hängt von Verwachsungen und daraus folgenden Verletzungsmöglichkeiten der Nachbarorgane wie Blase und Harnleiter ab. Eine sehr große Nachoperationskomplikation stellt die Darmverschlingung dar. Außer Komplikationen bei und nach der Operation können nach der Schnittentbindung auch spätere Komplikationen entstehen, z.B. eine große Uterusnarbe, die die Funktion der Gebärmutter beeinträchtigt und eine Uterusruptur herbeiführen kann. Massive Verwachsungen nach dem Kaiserschnitt, die nicht getrennt werden können, zwingen den Chirurgen zum klassischen Kaiserschnitt.

Das Vermeiden einer verlängerten Geburt und eine frühzeitige Einweisung ins Krankenhaus, wo die nach einer Schnittentbindung wieder schwangere Frau ständig genau überwacht wird, außerdem die rechtzeitige Durchführung des Kaiserschnitts, haben die Müttersterblich-

keit nach der Schnittentbindung wesentlich herabgesetzt.

Trotz der intensiven Geburtsüberwachung und der fortgeschrittenen Operationstechnik vermelden die Statistiken in medizinischen Fachzeitschriften eine hohe Operationsmortalität der gebärenden Frauen: 2,9 ‰-4 ‰ :H.Fobe,G.Duperroy,P.Piraux 1965; A.L.Walker,A.J.Wrigley 1966; H.V.Benaron,E.B.Tucker 1971; J.Hueter 1975.

Die neueste Operationstechnik hat die Komplikationen während und nach der Operation verringert, aber laut Angaben der medizinischen Fachzeitschriften betragen sie noch immer 8,3 bis 50 % : L.A.Morro 1965; A!Pisarczyk 1967; T.Chard,M.Richards 1971; O.Käser 1975;J.Hueter 1975.

In Zwangssituationen, wenn der Kaiserschnitt vor dem Geburtstermin durchgeführt werden mußte, trat bei der schwangeren Frau eine Leibesrötung auf, die unreife Frucht bekam Atemstörungen und ging manchmal dadurch verloren. F. Bulski, L. Marianowski 1966; J. Peel, P. Chamberlein 1968.

Operationsschädigungen der Frucht kamen sehr selten vor. R.M. Schwartz. P. Pedowitz.M. Goldberg (1959) geben einen Prozentsatz von 0,11-0,9 % an. Die Mortalität der Kinder nach dem Sectio 1 % : H.Kafka,L.Hibbard,R.Spears 1969; H.O.Jones 1976; L.T.Hibbard 1976.

Um die Geburtsmortalität der Kinder zu senken, empfehlen Ärzte und Geburtshelfer folgende Maßnahmen: Genaue Überwachung der Schwangerschaft, frühzeitige Einweisung ins Krankenhaus und sehr genaue Geburtsüberwachung. R.Touluse,J.Dubois 1966 ; J.T.Smith;L.Hibbard1976

Durch eine physiologische Geburt ist die unreife Frucht besser auf ein selbständiges Leben vorbereitet als durch die Schnittentbindung R.D.Bryant 1966; R.K.Creasy,G.C.Liggins 1979.

Der heutzutage durchgeführte Kaiserschnitt ist eine Modifikation der Methode nach Kehrer (1882) durch Munro Kerr und Fuchs (1928). Der Kaiserschnitt nach Fuchs gilt heute in der ganzen Welt als eine der tauglichsten und vollkommensten Methoden. Beim Kaiserschnitt nach Fuchs geht man folgendermaßen vor: im unteren Uterinsegment wird quer ein gebogener Schnitt gemacht (nach unten gebogener Schamhügelschnitt), die Perimetriumswunde wird mit einer fortlaufenden Naht verschlossen. Die Naht muß elastisch bleiben. H. Martius und G. Martius nennen fünf Methoden des Kaiserschnitts:

1. Der quer verlaufende Schnitt durch das Bauchfell oberhalb des Schamhügels - Sectio caesarea suprapubica transperitonealis transversa. Diese Methode hat die besten Operationsergebnisse und ist

auf der ganzen Welt angewandt worden. Der quer verlaufende Kaiserschnitt im unteren Uterinsegment ist erwiesenermaßen für die Operation geeignet und hat auch die besten Operations- und Nachoperationsergebnisse gebracht. Der quer verlaufende Schnitt im unteren Uterinsegment stellt deswegen einen sehr wichtigen Faktor dieser Methode dar, weil im Falle eines Querschnittes oberhalb des unteren Uterinsegments der Nutzen der genannten Operationsmethode verlorengehen würde.

Es gibt aber Zwangssituationen, in denen der Kaiserschnitt ohne vorhergehende Gebärmutterkontraktion durchgeführt werden muß. Dann wird der Schnitt zwar ebenfalls quer durchgeführt, jedoch nicht im unteren Uterinsegment, weil sich der Uterus noch nicht in unteren und oberen Teil - Isthmus und Corpus - geteilt hat. Obwohl auch nach dieser Zwangslage eine Quernarbe vorhanden ist, befindet sich diese im Corpus uteri und hat deshalb einen ganz anderen Wert und eine andere Prognose als die Quernarbe im unteren Uterinsegment.

2. Der Kaiserschnitt außerhalb des Bauchfells - Sectio caesarea extraperitonealis.

Diese Kaiserschnittmethode ist angewandt und bearbeitet worden von: Frank (1907), Kunstner, Döderlein, Latzko und Selheim.

Diese Methode sollte, nach Eröffnung der Bauchhöhle, das Bauchfell vor einer Infektion aus der Gebärmutter schützen. Nach dieser Methode wurden der untere Teil des Perimetriums und der hintere Teil des Blasenperitoneums abgelöst. Das Blasenperitoneum wurde mit dem Rand des Bauchfells zusammengenäht. So trennte das Bauchfell die Gebärmutter von der Bauchhöhle.

Bei dieser Kaiserschnittmethode befand sich der quer verlaufende Schnitt auch im unteren Uterinsegment. Es entstanden jedoch hierbei Verwachsungen, besonders in der Retiusgegend, auch manchmal eiternde Infektionen. Untersuchungen haben ergeben, daß bei einer Uterusinfektion diese Kaiserschnittmethode einer Bauchfellentzündung nicht vorbeugte. Diese Methode machte eine Drainage der Retiusgegend erforderlich. Wegen der entstehenden Verwachsungen der Retiusgegend durfte diese Methode nur ein einziges Mal angewendet werden. Gegenwärtig wird der extraperitoneale Kaiserschnitt selten bis nie durchgeführt. Der extraperitoneale Kaiserschnitt hat seit der Anwendung von Antibiotika seinen Wert verloren. Die extraperi-

toneale Methode erfordert eine weitgehende Abtrennung des hinteren Blasenperitoneums und des unteren Perimetriums. Dieses abgelöste Peritoneum wird an die innere Fläche des Bauchfells angenäht. Diese Methode kostet viel mehr Zeit und verursacht eine Geburtsverzögerung. was wiederum eine Gefahr für die gebärende Frau und das Kind bedeutet. B.E.Crichton,E.F.Mokgokong 1973 u. 1974;J.P.Greenhill 1974 L.T.Hibbard 1976;R.J.Imig,R.P.Perkins 1976;H.Hanson,1978;S.Taylor197

3. Der corporale Schnitt - der klassische Kaiserschnitt.

Dieser Längsschnitt wird im Corpus uteri ausgeführt. Später ist jedoch die Narbe im Corpus uteri stark gefährdet und neben anderen Komplikationen ist eine Narbenruptur möglich. Wenn sie gezwungen sind, einen corporalen Längsschnitt zu machen, führen viele Geburtshelfer gleichzeitig eine Sterilisation durch. Werde, Hallstein, Frangenheim, Fleming. Der Kaiserschnitt im Corpus uteri wird heute nur noch dann vorgenommen, wenn das untere Uterinsegment z.B. aufgrund von Verwachsungen nicht mehr zugänlich ist.

4. Der Kaiserschnitt nach Porro mit Gebärmutteramputation über der Scheide nach dem Kaiserschnitt - Sectio caesarea modo Porro cum amputatio uteri supravaginalis post sectio caesarea.

Die Sectio nach Porro wird folgendermaßen ausgeführt: wenn das Kind herausgehoben ist, wird die Gebärmutter oberhalb der Scheide amputiert. Früher wurde diese Methode bei Gebärenden mit Infektionen angewandt. Heute wird die Sectio nach Porro in folgenden Fällen durchgeführt: bei einer Uterusruptur in ungünstiger Lage mit Blutung, bei Gebärmuttermyomen, bei Gebärmuttertumoren und bei großen Gebärmutterblutungen mit Gerinnungsstörung (Defibrination).M.M.Abito 1973; R.G.Douglas,W.B.Stromme 1976.

5. Der Kaiserschnitt mit Totalexstirpation der Gebärmutter.

Diese Kaiserschnittmethode wird zur Zeit bei einem Praeinvasivumkrebs des Gebärmutterhalses und gleichzeitiger Schwangerschaft, sowie bei Gebärmuttermyomen während der Schwangerschaft und bei starker Blutung in der Schwangerschaft durchgeführt.C.F.Webb,J.W.Gibb 1968; M.M.Abitol 1973; E.Boulle,D.Crichton 1976; D.L.Barclay 1977; D.C.Schrinsky,C.R.Benson1978.

Die Scheiden-Hysterotomie nach Dührsen - Sectio vaginalis modoDührs

Bei dieser Methode des Kaiserschnitts durch die Scheide wird die Harnblase abgelöst und verlagert, ein Gebärmutterhalsschnitt ausgeführt und die unreife Leibesfrucht durch die Scheide herausgezogen. Der Scheiden-Kaiserschnitt wird sehr selten praktiziert.

Die Mortalität der Frauen nach dem Kaiserschnitt beträgt in den europäischen Ländern - 2 ‰. In Deutschland 1,5 ‰ . Eine geburtshifliche Mortalität 0.5 ‰. J.Hueter 1975 ; O.Käser 1975.
In Großbritanien und Wales 1.2 ‰ Eine geburtshifliche Mortalität 0.2 ‰ . J.Peel,G.Chamberlain 1968 ; B.Case,R.Corcoran,N.Jeffcoate, G.H.Randle 1971.
In Polen 1.8 ‰ . Eine geburtshifliche Mortalität 0.8 ‰.K.Kuczwski, K.Zawadzka,J.Zylska 1969 ; M.Glowinski,I.Norska,E.Samochowiec 1970.
In U.S.A. die Mortalität der Frauen nach der Schnittentbindung 0.69 ‰. Die Sterblichkeit bei Naturgeburt 0.027 ‰. J.Ewrard, E.Gold 1977.
Trotzt der fortschrlitlichen Operationsmethoden und Operations - und Nachoperationstherapien bedroht der Kaiserschnitt die gebärende Frau durch entstehende Komplikationen vier bis fünfmal mehr als eine physiologische Geburt. O.Käser 1975 ; K.Schander 1975 ; L.Beck 1979 ; K.Bieleck 1971 ; R.H.Ballard,P.J.Bradley-Vaston 1973 ; V.V. Kakkar,T.P.Connigan,D.P.Fossard 1975 ; J.Bonar 1979.

V. Auswirkungen und Komplikationen nach dem Kaiserschnitt.

Komplikationen treten vor allem nach einem sekundären Kaiserschnitt auf, besonders bei Infektionen, die trotz Anwendung von Antibiotika vorkommen: P. Pedowitz, R.M. Schwartz 1957; P.A. Jensen, L. A. Aarn 1965; A.Pisarczyk 1967; J.Wojdecki,A.Grynsztajn 1970; J.C.Morrison, W.L.Coxwell.B.S.Kennedy 1973; K.Decker,S.Herbst,A.H.Hirsch 1975; W.J.Ledger 1978.
Schädigungen der Nachbarorgane, wie Verletzung der Harnblase oder der Harnleiter, Darmverschlingung, das Miterfassen eines Harnleiters beim Nähen, mit darauffolgendem Verschluß des Harnleiters, sind beim primären Kaiserschnitt sehr selten.

Bei Komplikationen nach dem Kaiserschnitt steht die Infektion an erster Stelle, an zweiter Stelle folgt die Thromboembolie. Diese Komplikationen treten häufiger auf als nach physiologischen Geburten. I. Roszkowski, J. Puacz, M. Troszynski, A. Wichrzycki 1962; A. Bieniasz 1963; W. Thein, D.J. Mc Sweeney 1964; A.D.H. Browne, T. Hynes 1965; H. Fobe, G. Duperroy, P. Piraux 1965; A.L. Walker, A.J.Wrigley 1965; V.R.Tindall 1968; K.Schander 1975.
Laut medizinischen Fachzeitschriften liegt die Geburtsmortalität der Kinder beim Kaiserschnitt beträgt 1 ‰ . E.Hall,H.Schechter 1958; H.Kawka,L.Hibbard,R.Spears 1969; J.T.Smith 1969; L.T.Hibbard 1976; H.O.Jones 1976.

Bei höherer Geburtsmortalität der Kinder liegen die Ursachen häufig in Schwangerschafts- und Geburtskomplikationen, nicht in Kaiserschnittkomplikationen. Eine bleibende Auswirkung nach dem Kaiserschnitt hat die Quernarbe in der Gebärmutter, die den Uterusmuskel schwächt, sich bei einer Uteruskontraktion negativ auswirkt und so bei der Frau eine Quernarbenruptur des Uterus hervorrufen kann. Klaus und Lembrych 1961; Pedowitz und Schwartz 1957; Toulouse und Dubois 1960; J.B.Lawson,L.N.Ajaborn 1968; Reyes,L.Ceja,R.Cabrera, E.Isifran,F.Henera-Lassio 1969 ; E.Boulle,D.Crichton 1977.
Der Kaiserschnitt hinterläßt eine Quernarbe und an dieser Schwachstelle kann während der nächsten Schwangerschaft oder Geburt eine Uterusruptur eintreten. C.J.Dewhurst 1957; J.A.M.C.Garry 1969; M.A.Yussman,D.M.Hayns 1970; B.D.Case,R.Corcoran,N.Jeffcoate,G.H. Randle 1971; E.Taylor 1975; A.C.Schrinsky,R.C.Benson 1978;
Der Trophoblast neigt dazu, sich in der Quernarbe des Uterus einzunisten. Wenn der Trophoblast in die Quernarbe eindringt, kann sich eine vorliegende Plazent bilden. Je größer die Quernarbe ist,desto größer ist das Risiko, daß dort eine Placenta praevia ent-

steht. Die Narbe vergrößert sich durch mehrmaligen Kaiserschnitt, wenn nicht gleichzeitig im unteren Uterinsegment eine Gebärmutterplastik durchgeführt wird.

Die Uterusnarbe überzieht sich mit einer dünnen Schleimhaut, die jedoch zu schwach ist, um den Trophoblast am Eindringen zu hindern. In den langen, schmalen Spalt der Quernarbe kann der Trophoblast sehr tief eindringen, und dadurch entsteht die vorliegende eingewachsene Plazenta - Placenta praevia increta.

Der eingewachsene vorliegende Mutterkuchen führt zu schweren Komplikationen, die den Tod der Gebärenden verursachen können. Das Festsetzen des Trophoblasten schwächt die gebärende Frau sehr und kann eine Quernarbenruptur sowie große Blutungen hervorrufen.
W. Theim, Mc Sweeney 1964; A.D.H. Browne, T. Hynes 1965.

Der Kaiserschnitt kann folgende Auswirkungen haben:

1. Dauerhafte Verringerung der Tauglichkeit der Gebärmutter aufgrund der entstandenen Quernarbe.
   a) die Quernarbe im Uterus ist nicht deformiert
   b) kleine Narbendeformation
   c) mittlere Narbendeformation
   d) große Narbendeformation
   e) große Narbendeformation mit Kontrastmittelpenetration.
2. Isthmusverbreiterung
3. Längsdehnung des Zervixkanals - sie kann zu einem Geburtshindernis werden
4. Lageveränderung des Uterus - sie kann zu verschiedenen Geburtsbehinderungen führen
5. Regelwidrige Gestaltung der Uterushöhle
6. Verwachsungen der Uterushöhle
7. Menstruationsstörungen mit Unterleibsschmerzen
8. a) Fisteln zwischen Blase und Zervix oberhalb des Isthmus. Bei dieser Fistelform besteht nur eine Menourie (Menstruationsblut im Urin). Der Urin dringt nicht von der Blase in den Zervixkanal und wird auch nicht durch die Scheide ausgeschieden. Die Menourie besteht nur während der Menstruation. Dabei dringt das gesamte Menstruationsblut durch die Fisteln

oberhalb des Isthmus in die Blase und vermischt sich mit dem Urin. Bei derartigen Fisteln kommt es zu keiner richtigen Menstruation, weil das gesamte Menstruationsblut durch die Scheide ausgeschieden wird.

b) Fisteln zwischen Blase und Zervixkanal unterhalb des Isthmus. Bei dieser Fistelform besteht sowohl Menourie als auch Austreten des Urins aus der Scheide. Hier entsteht häufig eine Blasen-, Harnleiter- und Niereninfektion. R. Musset, E. Magder 1965; R. Rauramo, D. Ruponex 1966.

Bei Fisteln zwischen Blase und Zervixkanal oberhalb des Isthmus dringt das gesamte Menstruationsblut in die Blase, der Urin tritt nicht durch die Scheide aus. Beim Krampf des Isthmus schließt sich die Fistel völlig, der Urin kann nicht in den Zervixkanal vordringen und aus der Scheide ausfließen.

Während der Menstruation schließt sich bei einem Isthmuskrampf die Fistel nicht vollständig, ihr Verschluß ist in dieser Zeit auch schwächer und deshalb kann das Menstruationsblut in die Blase eindringen. Die Spannung des Isthmuskrampfes hängt von der Menstruationsphase, vom hormonellen Zustand ab: A. Westmann 1942; A.F. Goussef 1957; A.F.Goussef 1958; C.N.Hudson 1962; C.L.Fearl,L.W.Keizuer 1969; M.B.Sammour 1970; E.Hohenfellner 1973.
Augenblicklich wird der Kaiserschnitt fast immer durch das Bauchfell - intraperitonealis, transperitonealis - durchgeführt; der Kaiserschnitt außerhalb des Bauchfells - extraperitonealis - wird so gut wie gar nicht mehr durchgeführt. Diese Kaiserschnittform hat seit der Anwendung von Antibiotika an Bedeutung verloren und in Fällen von Infizierung (Selheim 1908) schützt sie ohnehin nicht vor weiterer Ausbreitung der Infektion und vor Bauchfellentzündung. Der extraperitoneale Kaiserschnitt erfordert eine ausgedehnte Ablösung des Peritoneums von der Blase und dem unteren Teil der Gebärmutter, und das Annähen an das Peritoneum der Bauchwand. Das kostet Zeit und die Leibesfrucht kann erst spät herausgenommen werden. Oft werden dadurch Mutter und Kind noch mehr gefährdet.

VI. Falsche Tätigkeiten, die im Uterusmuskel Schädigungen hervorrufen.

Der Wert des quer verlaufenden (eigentlich: quergebogenen) Schnittes im unteren Uterinsegment, wobei (nach Fuchs) die Schnittwölbung nach unten weist (◡), ist sehr groß. Diese Schnittform bewirkt kaum Blutungen und bietet eine bessere Möglichkeit der einfachen chirurgischen Behandlung. Kleine Narben, die nach Anwendung der richtigen Nähte entstehen, sind wichtig und entscheidend bei weiteren Schwangerschaften und Geburten. Gerade der quergebogene Schnitt im unteren Uterinsegment ist wichtig, der Querschnitt allein genügt nicht. Ein bloßer Querschnitt im unteren Uterinsegment wirkt sich negativ aus. Bei einem großen Kind und anomaler Kindslage, besonders nach Blasensprung mit Retraktion der Gebärmutter, ist der bloße Querschnitt unzureichend. In diesem Fall entsteht eine Ruptur des Uterusmuskels in den Inzisionsecken oder nach unten zur Harnblase. Diese Ruptur verursacht Gefäß- und Parametrienschädigungen und gleichzeitig eine starke Blutung. Diese Komplikationen bei der Heraushebung der Frucht verlängern die Operation, die Ausführung der hämostatischen Nähte ist unübersichtlich und manchmal wird die Gebärmutterschleimhaut erfaßt. Diese zusätzlichen Nähte können Infektionen und infolgedessen ausgedehnte Narben hervorrufen. Deshalb hat gerade der quergebogene Schnitt nach Fuchs im unteren Uterinsegment eine so große Bedeutung. Wenn beim Herausheben des Kindes Schwierigkeiten auftreten, kann diese Schnittform ohne Schädigung der Gefäße leicht verbreitert werden.

Viele Autoren: J.P. Greenhill 1955 und 1965; P. Pedowitz, R.M. Schwartz 1957; R.Le Cannelier 1961; E.Neumann,J.Thoulon,J.P.Favier 1964; P.Magin,J.M.Thpulon 1968; A.Reid,A.Gebbie,M.Gebbie 1970;J.M.G. Harley 1980, verwenden und empfehlen den scharfen Schnitt im Uterusmuskel und warnen vor der stumpfen Erweiterung eines kleinen Schnittes. Die stumpfe Erweiterung des kleinen Schnittes im Uterusmuskel verursacht eine Beschädigung und Traumatisierung dieses Muskels, außerdem große Blutungen und negative Folgen in Form einer ausgedehnten Narbe. Diese Art der Schädigung kann bei der physiologischen Rotation der Gebärmutter bei der Geburt entstehen. Dabei dreht sich die Gebärmutter und verlagert sich gleichzeitig nach rechts, was eine Verschiebung der linken Inzisionsecke und des linken Bereiches der Gefäße (Kapillaren) zur Mittellinie des Körpers hin verursacht. So entstehen beim kleinen Schnitt und stumpfer

Ausdehnung mit dem Finger Schädigungen der Gebärmutter, starke Blutungen und große negative Folgen.

Andere Schnittformen: Chmalik schlägt vor, den Schnitt im Uterus in der Form des Buchstabens "S" durchzuführen. er betont die Vorteile bei der Operation und die gute Heilung der Gebärmutterwunde und als Folge eine kleine Narbe. Viele Geburtshelfer wenden sich gegen die Form des Schnittes nach Chmalik, sie erwähnen die negativen Seiten dieser Schnittform: die Schwäche der unteren Inzisionsecke und die daraus resultierende Möglichkeit einer Beschädigung des Uterus.

Des weiteren wird eine Art des Schnittes im Uterus in Form eines "L" - die Schnittform nach Feier - angegeben. Diese Form des Schnittes nach Feier brachte keine größeren Vorteile und Sicherheiten als die der Methode nach Fuchs. So wurde der Schnitt nach Feier in der Geburtshilfe nicht angenommen.

Der Längsschnitt im unteren Uterinsegment greift das Corpus uteri an, es entsteht des öfteren eine Uterusruptur nach unten und es können Schädigungen der Harnblase mit anschließenden Blasen-Zervix-Fisteln oder Uterus-Harnleiter-Fisteln entstehen. R.E. Dean, E.E Taylor 1961; R. Musset, E. Magder 1965; L. Chastrusse, H. Dia 1966; L.Chastrusse,G.Maleviale 1966; Ausnamenweise starker Vaskularisation oder massiwe-diffusen Verwachsungen J.M.G.Harley 1980.

Viele Geburtshelfer warnen vor der Anwendung von Instrumenten bei der Entwicklung des kindlichen Kopfes. Diese Eingriffe verursachen eine Mazeration sowie das Platzen und Reißen des Uterusmuskels und haben noch weitere negative Folgen. Ebenso wichtig wie das richtige Schneiden ist deshalb der Schutz der Wundränder vor Zerstörung und Mazeration des Gewebes. Ein weiterer Faktor von derselben Bedeutung wie das Schneiden und der Schutz der Wundränder ist das richtige Nähen der Gebärmutter. Es ist verständlich, daß eine zerfetzte, stark blutende Wunde viele hämostatische Nähte (tiefe Nähte) verlangt. Diese Nähte können, besonders bei großen Blutungen und unübersichtlichem Operationsfeld die Gebärmutterschleimhaut miterfassen. Durch solch ein Nähen - "Stopfen" - wird die entstandene Wunde ausgedehnt und beschädigt den Uterusmuskel dauerhaft. Derartige ausgedehnte Narben können bei der Frau eine Uterusruptur und eine nichtsymptomatische Verteilung des Narbengewebes bei der nächsten Schwangerschaft oder Geburt verursachen. Eine ausgedehnte Narbe verurteilt

die gebärende Frau zum sekundären Kaiserschnitt. Die Heilungsbedingungen der Uteruswunde sind viel schlechter als bei Wunden in anderen Körperbereichen. Denn bei Wunden nach Einreißen und Mazeration entstehen auch ausgedehnte Narben, die die Physiologie des Uterus stören und das Aussehen verunstalten. Verschiedene Arten von Kontrakturen, ständige Kontrakturen, Verengungen der Gebärmutterhöhle und des Gebärmutterhalses sind die Folgen von gerissenen Wunden, von Schwierigkeiten beim Vernähen und von Schädigungen des Organs durch eine ausgedehnte Narbe.

Narben am Körper verändern das Aussehen und wirken entstellend. Bei den betroffenen Personen können dadurch Depressionen und psychische Zusammenbrüche hervorgerufen werden. So bemüht sich die plastische Chirurgie vor allem, diese Narben, die nicht nur verunstalten, sondern auch die Organphysiologie stören, zu vermeiden. Der Operateur bemüht sich, eine möglichst kleine Narbe zu hinterlassen, die die Organphysiologie nur minimal stört und ebenso das Aussehen möglichst wenig im negativen Sinne verändert.

Tabelle I

VII. Positive und negative Faktoren und Bedingungen der Gebärmutterwundheilung nach dem Kaiserschnitt

Die Gebärmutterwundheilung ist spezifisch und ganz anders als die Wundheilung in anderen Bereichen des Körpers. Die Uteruswunde kann nach der Operation nur noch indirekt kontrolliert werden, weil dann kein unmittelbarer Zugang mehr zur Wunde besteht. Erst nach Ablauf einer gewissen Zeit ist es möglich, das Heilungsergebnis der Uteruswunde mittels der Hysterographie festzustellen. Der Uterusmuskel zieht sich nach der Geburt zusammen. Die Schleimhaut reduziert sich durch katabolen und proteolytischen Abbau. O. Hess 1953.

Größe und Gewicht der Gebärmutter gehen von ca. 1000 g auf 50 - 60 g zurück. Gleichzeitig verändert sich auch die Quernarbe: sie wird 1 - 2 cm kürzer. Die biologische Heilung der Uteruswunde ist nicht genügend bekannt. Ebensowenig ist bekannt, welche Faktoren einen positiven oder negativen Einfluß ausüben. Hier muß auf der Grundlage der Physiologie und der Pathologie noch vieles wissenschaftlich erforscht werden.

Genau wie Verletzungen anderer Organe heilt auch die Gebärmutterwunde durch die Bildung von Bindegewebe. Britische Autoren wie J.W. Williams 1917 und J.C. Weed 1959 sind der Ansicht, daß die Uteruswunde durch Entstehen neuer Muskelfasern ohne bzw. unter minimaler Beteiligung von Bindegewebe abheilt. Anderer Meinung waren die Wissenschaftler O.H. Schwarz, R. Poddock 1925, 1938, aufgrund histologischer Untersuchungen der Kaiserschnittnarbe, durchgeführt an Kaninchen, Meerschweinchen und Hunden. Sie bestätigen, daß zur Heilung der Uteruswunde zuerst neues Bindegewebe zwischen den Wundrändern entstehen muß und dieses Bindegewebe sich anschließend endgültig in Muskelgewebe verwandelt. Der gleichen Meinung sind die Wissenschaftler A.J. Bret, J.S. Ramos 1968; I. Siegel 1952. Weitere Wissenschaftler, so C.W. Hooker 1941 und W.E. Clark Le Gross 1946, stellten durch Zufall fest, daß unter günstigen Bedingungen die Heilung der Gebärmutterwunde durch die Bildung von Muskelgewebe zustande kommt, sie erklärten jedoch nicht, welche Rolle das Bindegewebe dabei spielte.

Tabelle II und Tabelle II A

VIII. Der Einfluß des Kaiserschnittes auf weitere Geburten

Die Biologie der Wundheilung in der Gebärmutter und ihre Folgen, die Narbe, beschäftigten und beschäftigen bis heute viele Wissenschaftler, die die Voraussetzungen für die Gebärmutterwundheilung zu ergründen suchen. Die meisten Autoren sind jedoch der Meinung, daß die Gebärmutterschleimhaut in der Operationswunde den Heilungsprozeß nicht begünstigt. Da man die Ursachen noch nicht kennt, ist es nicht möglich, zu ergründen, welches die positiven und welches die negativen Faktoren bei der Wundheilung sind. Die klinischen Daten einer nach einem Kaiserschnitt wieder gebärenden Frau beschreiben die Inzisionsnarbe nicht ausreichend und machen keine umfassenden Angaben über ihre Haltbarkeit während einer physiologischen Entbindung. Nicht bei allen Frauen wird nach einem Kaiserschnitt eine Hysterographie durchgeführt, die am genauesten über die Gebärmutternarbe informiert.

Viele Geburtshelfer in Europa und Amerika sind sich darin einig, daß die klinische Untersuchung einer gebärenden Frau keine ausreichende Beschreibung der Narbe ergibt und nicht klarstellt, ob diese eine physiologische Geburt aushält. J.P. Greenhill, B. Bloom 1929; R.D. Bryant 1956; H.B. Mc Nally, F.P. Fitzpatrick 1956; P. Pedowitz, R.M. Schwartz 1957. Diese Geburtshelfer empfehlen, wieder einen Kaiserschnitt durchzuführen. Ihre Regel lautet: "Once a cesarean section, always a cesarean section". Diese Geburtshelfer erreichen eine sekundäre Kaiserschnittquote von 50 %.

Die Mehrzahl der Geburtshelfer ist jedoch anderer Meinung, daß nämlich nach einem ersten Kaiserschnitt der sekundäre Kaiserschnitt nicht die einzige Entbindungsmöglichkeit sei. R.H. Cosgrove 1956; C. Klus, L. Lembrych 1961; A. Caballero, H. Bravo 1967. Der prophylaktisch durchgeführte sekundäre Kaiserschnitt beugt Komplikationen nicht vor. L.Marianowski 1966; N.Louros,P.GawarisN.Barous 1958;A.G. King 1971; G.Scholter 1957; G.A.Morewood,M.J.OSullivan 1973; L.I. Mann,P.Gallant 1979; L.Saldana,H.Schulmair,L.Reuss 1979;G!Martius198

Bei einer sekundären Schnittentbindung vor der 38. Schwangerschaftswoche, wenn der untere Teil der Gebärmutter sich noch nicht abgegrenzt hat, macht man einen quer verlaufenden Schnitt im unteren Teil des Gebärmutterkörpers und die Narbe liegt dann im Corpus uteri. Diese Narbe im Korpus ist schwächer und unterliegt häufiger einer Ruptur, als das bei der quer verlaufenden Narbe im unteren

Uterinsegment der Fall ist. Dadurch ändert sich das Vorgehen bei der nächsten Schwangerschaft und Geburt. C.J. Dewhurst 1957; J.D. Garnet 1964. Vor der 38. Schwangerschaftswoche ist die Frucht noch unreif und die Sterblichkeit ist größer. R.M. Schwartz, P. Pedowitz, M. Goldberg 1959; M. Lacomme, D. Lewin 1962; H.S.H. Browne H. Hynes 1965. Viele europäische und amerikanische Geburtshelfer vertreten die Theorie, daß bei einer Gebärenden nach Kaiserschnitt nicht routinemäßig ein sekundärer Kaiserschnitt durchgeführt werden muß.

Ein weiterer Kaiserschnitt muß durchgeführt werden

1. nach einem Kaiserschnitt wegen allgemeiner Beckenverengung mit Durchmesser unter 8 cm (Pelvis iusto minor cum coniugata vera obstetrica sub 8 cm),
2. nach korporalem Längsschnitt (Sectio caesarea classica corporis),
3. bei Kaiserschnittzustand mit regelwidriger Kopfhaltung im Eingang des Geburtskanals,
4. bei Kaiserschnittzustand mit regelwidriger Fruchtlage: Beckenendlage, Quer- und Schräglage,
5. bei Kaiserschnittzustand mit vorzeitigem Blasensprung und Gebärmutterretraktion.

Augenblicklich hört man immer häufiger von Geburtshelfern über Frauen, die nach einem Kaiserschnitt doch wieder eine normale, vaginale Entbindung hatten. Einige von ihnen geben bis zu 80 % physiologische Entbindungen an bei Frauen, die vorher durch Kaiserschnitt entbunden worden waren. I. Zoltan 1961; B.D. Case, R. Corcoran, N. Jeffcoate, G.H. Randle 1971; G.A. Morewood. M.J. O'Sullivan, J. McConney 1973; G. Scholter 1975; L.I. Mann, P. Gallant 1979.

Frauen, bei denen der Kaiserschnitt ohne Operations- und Nachoperationskomplikationen verlief, die keine Schwierigkeiten mit der Heilung der Gebärmutterwunde und mit der Narbe hatten und bei welchen keine weitere Kaiserschnittindikation besteht, läßt man physiologisch gebären.

Die Mehrheit der Geburtshelfer ist überzeugt, daß die richtige Schnittführung, das Nähen der einzelnen Schichten mit Knopfnaht (Uterusmuskel) bzw. fortlaufender Naht (Perimetrium) sowie eine gute Operationsnachsorge wichtige Voraussetzungen für die Bildung einer guten Narbe sind und später eine physiologische Geburt ermög-

lichen. Laut Statistik sind viele Ärzte der Meinung, daß nach einem Kaiserschnitt eine physiologische Geburt für Mutter und Kind viel sicherer ist als ein routinemäßiger sekundärer Kaiserschnitt. Nach dem sekundären Kaiserschnitt kam es zu Komplikationen und sogar zu Todesfällen bei Wöchnerinnen und Kindern. Europäische Geburtshelfer erkannten, daß die Sterblichkeit von Gebärenden und Kindern nach sekundärem Kaiserschnitt höher ist als bei physiologischen Geburten.

Nakonieczny (1963) untersuchte 310 physiologische Geburten bei Frauen nach Kaiserschnitt und notierte einen Todesfall einer Wöchnerin nach sekundärem Kaiserschnitt. Eine ähnliche Statistik gibt auch L. Marianowski (1967) bekannt. Dieser untersuchte 266 physiologische Geburten bei Frauen nach Kaiserschnitt und gab zwei Todesfälle an bei Gebärenden nach sekundärem Kaiserschnitt und einen Todesfall nach physiologischer Geburt. Deutsche Geburtshelfer untersuchten 201 physiologische Geburten bei Frauen ach Kaiserschnitt und machten folgende Angaben: Acht Quernarbenrupturen bei sekundärem Kaiserschnitt und drei Quernarbenrupturen bei physiologischer Entbindung. Drei Todesfälle bei Gebärenden nach sekundärem Kaiserschnitt. Kein Todesfall nach physiologischen Geburten. N.Louros,B.GawarisBarous 1958; G.A.Hauser 1962; R.Kepp,H.J.Stammler1

Der Kaiserschnitt setzt jede Gebärende den unmittelbaren Operationsgefahren aus, dies kann bei späteren Geburten wieder zu Komplikationen, wie z.B. der Quernarbenruptur der Gebärmutter, führen.

Nach einer Vielzahl statistischer Angaben sind europäische und amerikanische Geburtshelfer überzeugt, daß bei Frauen nach Kaiserschnitt eine physiologische Entbindung für Mutter und Kind sicherer und ungefährlicher ist als der routinemäßige Kaiserschnitt.

Nach einer Schnittentbindung kann eine olgende Geburt auf natürlichem Wege stattfinden, wenn die Frau einen uergebogenen Schnitt im unteren Uterinsegment hatte, keine Operations- und Nachoperationskomplikationen aufgetreten sind und keine Sektioindikation wegen Becken- und Hüftgelenksanomalien besteht.

Klinische Untersuchungen der gebärenden Frau müssen bestätigen:

a) richtigen Bau und zentrale Lage der Zervix,
b) richtigen Bau, Elastizität und Öffnung des Muttermundes,

c) richtige Gebärmutterkontraktion (R. Warm, A. Felker 1966),
d) normale Lage und Kopfhaltung des Kindes im Beckeneingang.

Eigene Beobachtungen: 286 Entbindungen bei Frauen nach Kaiserschnitt. Davon 149 physiologische Geburten und 137 sekundäre Kaiserschnitte. Große Operations- und Nachoperationskomplikationen gab es vier nach sekundärem Kaiserschnitt, darunter ein Todesfall. Bei physiologischen Entbindungen gab es große Kompliaktionen bei einer Wöchnerin, außerdem fünf Quernarbenrupturen, im Gegensatz zu vier Quernarbenrupturen bei sekundärem Kaiserschnitt, jedoch keinen Todesfall bei Wöchnerinnen nach physiologischer Entbindung.

IX. Geburtskomplikationen bei Frauen nach Kaiserschnitt

Die Quernarbe im unteren Uterinsegment ist keine ausreichende Indikation für einen sekundären Kaiserschnitt, besonders bei geeigneter Operationsmethode, komplikationslosem Operations- und Nachoperationsverlauf und günstigen Ergebnissen der klinischen Untersuchungen. Die Abgrenzung des unteren Teils der Gebärmutter ist von grundlegender Bedeutung für den quergebogenen Schnitt und eine gute Narbenbildung. Wird der Kaiserschnitt vor der Abgrenzung des unteren Uterinsegments unternommen, so liegt die Narbe zwar ebenfalls unten, jedoch im Corpus uteri. Diese Narbe im Korpus ist wesentlich anders und erfordert ein anderes Vorgehen bei weiteren Geburten. Der Zeitpunkt der Durchführung des Kaiserschnitts ist daher sehr wichtig und beeinflußt die Form der Narbe. Für den Arzt ist er ein Hinweis, wie eine weitere Entbindung durchgeführt werden mußE.Strobel 1967; Marshall 1964; Mazurek 1967; G.Scholter 1975; H.O.Jones 1976; J.M.G.Harley 1980.

Andere Formen des Kaiserschnitts:

1. Kaiserschnitt außerhalb des Bauchfells - Sectio caesarea extraperitonealis,
2. Kaiserschnitt mit anschließender Gebärmutteramputation oberhalb der Scheide - Sectio caesarea cum amputatione uteri supravaginalis post caesarea,
3. Kaiserschnitt mit totaler Gebärmutterexstirpation - Sectio caesarea cum hysterectomia totalis.

Diese Kaiserschnittformen werden nur in Ausnahmefällen angewendet. Der korporale Längsschnitt wird sehr selten durchgeführt und nur aus wesentlichen, vitalen Gründen:

1. wegen fehlenden Zugangs zum unteren Teil der Gebärmutter bei großen Verwachsungen des Uterus mit den Därmen und der Blase,
2. bei Placenta praevia mit starker Blutung.

Diese Kaiserschnittmethoden haben den Nachteil, daß viele Operations- und Nachoperationskomplikationen auftreten und daß sich schlechte Narben bilden. Der korporale Längsschnitt zieht meist eine Sterilisation, eine Gebärmutteramputation oder eine Gebärmutterexzision nach sich. E.Overstreet 1969; W.F.Koener 1969; P.Brenner, S.Sall,B.Sonnenblick 1970; J.A.O'Leary 1970; S.P.Petterson 1970; D.C.Schrinsky.R.C.Benson 1978. In der gegenwärtigen Geburtshilfe solte man nur eine einziege Methode des Kaiserschnittes durchführen, nämlich die Mehtode nach Fuchs, Danzig 1933.Die Statstik sagt aus, daß der Kaiserschnitt nach Fuchs die besten Ergeb-

nisse ohne Auftreten von Komplikationen hat. Statistische Daten belegen, daß die Geburtshelfer mit Recht hauptsächlich den quergebogenen Schnitt nach Fuchs im unteren Uterinsegment durchführen.

Bei 1734 Frauen berichtet Marshall von 2.19 % Sterbefällen nach korporalem Längsschnitt und von 0.6 % Sterbefällen nach quergebogenem Schnitt. Ähnliche statistische Angaben machten Weidl, Holstein, Frangenheim.

Der extraperitoneale Kaiserschnitt wurde ausgeführt zum Schutz des Bauchfells vor Infektionen, er erfüllte jedoch diese Forderung nicht. Diese Methode, vorgeschlagen von Professor Frank, Köln 1907, wurde später durchgeführt von Döderlein, Kunstner, Latzko, Selheim. Diese Operationstechnik verlangte jedoch einen Längsschnitt und die Lösung des Bauchfells vom hinteren Teil der Blase und dem unteren Teil der Uterusvorderwand, anschließend das Annähen des abpräparierten Bauchfells an der inneren Bauchdecke. Diese Technik verursachte Komplikationen bei und nach der Operation und häufig auch eine Infektion der Retiusgegend. Gegenwärtig wird diese Methode nicht mehr angewendet.

Der Kaiserschnitt mit Gebärmutteramputation, wie von Porro entwikkelt, angewendet und beschrieben, wurde bei Infektionsgeburten durchgeführt. Die Methode beruhte auf der Entnahme des Kindes durch den korporalen Längsschnitt, ohne Plazentaablösung, mit momentaner Instrumentalhämostasie. Man machte dann eine typische Gebärmutteramputation oberhalb der Scheide, mit Adnektomie. Diese Kaiserschnittmethode wird heute angewendet, allerdings ohne Adnektomie, bei gleichzeitiger Indikation zur Amputation der Gebärmutter: Myome, Uterustumoren, große Blutungen, verbunden mit anderen lebensgefährlichen Störungen, wie Zerreißen der Gebärmutter und Blutgerinnungsstörungen.

Der Kaiserschnitt mit Uterusexstirpation: Diese Kaiserschnittmethode wird angewendet bei vorgerückter Schwangerschaft und gleichzeitigem Zervixkrebs, häufig vollzogen anstelle des Kaiserschnitts nach Porro. L.D.Barclay 1969 u.1976; R.B.Durfee 1969; G.T.Schneider,C.H.Tarone 1970; P.Brenner,S.Sall,B.Sonnenblick 1970;StE.Taylor 1976; R.M.Pitkin 1977!

Scheiden-Kaiserschnitt nach Dührssen - Sectio caesarea modo Dührssen: Bei unreifer Schwangerschaft bis zur 16. Woche. Hierbei wird die Harnblase abpräpariert und nach vorne geschoben, dann wird ein Längsschnitt im Gebärmutterhals gemacht, der die Geburt durch die

Scheide ermöglicht. Bei dieser Methode besteht jedoch die große Gefahr einer Ruptur der Gebärmutter nach oben sowie die Gefahr einer starken Blutung. Auch diese Methode wird gegenwärtig nur ganz selten oder gar nicht angewendet.

Neuzeitliche diagnostische Methoden erlauben die frühzeitige Erkennung von Geburtsanomalien wie: regelwidrige Fruchtlage, besonders bei vernachlässigtem vorzeitigem Blasensprung; Kopfdeflexion, Beckenverengung und Kopf-Becken-Mißverhältnis. Es kommt nicht mehr zu Retraktionsrupturen und Kontraktionsrupturen des Uterus. Gleichzeitig hat man in der Geburtshilfe traumatisierende Eingriffe bei Gebärenden aufgegeben und das hat die Retraktionsruptur der Gebärmutter ganz ausgeschlossen.

Es bleibt daher nur noch das Problem der Quernarbenruptur der Gebärmutter nach Kaiserschnitt im unteren Uterinsegment.

Die Längsnarbe nach korporalem Längsschnitt und eine Narbe im Corpus uteri nach Myomectomie (Enucleation), besonders bei Eröffnung der Uterushöhle, sind zweifellos Indikationen für den sekundären Kaiserschnitt. H.B. Mc Nally, F.P. Fitzpatrick 1956; P. Pedowitz, R.M.Schwartz 1957; J.P.Greenhill 1968; A.Browne,T.Hynes 1965; M.S. Piver,R.H.Johnston 1969.
Viele englischsprachige Geburtshelfer ziehen den sekundären Kaiserschnitt vor und handeln nach dem Grundsatz: "Once a cesarean section, always a cesarean section." (Einmal Kaiserschnitt, immer Kaiserschnitt). So nach Dieckmann und Greenhill. Viele dieser englischsprachigen Geburtshelfer führen den sekundären Kaiserschnitt durch, weil sie eine Ruptur der Uterusquernarbe während der Geburt befürchten. Sie behaupten. daß ein Vorgehen nach dem Prinzip "nach Kaiserschnitt immer ein sekundärer Kaiserschnitt" zuverlässig die Ruptur und ebenso Läsionen der Uterusquernarbe verhütet.

Es gibt aber viele europäische - neuerdings auch englischsprachige - Geburtshelfer, die nicht diesen Grundsatz vertreten. Diese Geburtshelfer besitzen viele statistische Daten, aus denen bei sekundärem Kaiserschnitt häufige Komplikationen während und nach der Operation ersichtlich werden.

Außerdem gibt es derzeit viele englischsprachige Geburtshelfer, die sich nicht an obigen Grundsatz halten und anhand von statistischen Angaben behaupten, daß ein prophylaktisch durchgeführter sekundärer Kaiserschnitt nicht vor einer Ruptur der Uterusquernarbe

schütze. C.J. Dewhurst 1917; J.D. Garnet 1964. Auch andere Autoren sind dieser Ansicht und richten sich danach: R.M. Schwartz, P. Pedowitz, M. Goldberg 1959; D. Lacomme, D. Lewin 1962; A.D.H. Browne, T.Hynes 1965. Viele andere Geburtshelfer geben nach Auswertung der Statistiken bekannt, daß nach quergebogenem Kaiserschnitt im unteren Uterinsegment eine physiologische Geburt weniger Komplikationen bei Mutter und Kind verursacht als ein prophylaktischer Kaiserschnitt. C. Klus, St. Lembrych 1961; Z. Nakonieczny 1962; K.G. Ober 1964; N. Gulke, R. Zenker 1964; H. Caballero, H. Bravo 1967.

Am häufigsten tritt eine Quernarbenruptur im unteren Uterinsegment während der Wehen ein. Diese Quernarbenruptur wird von wenig ausgeprägten Symptomen begleitet, von leichten Blutungen, manchmal fehlen die Symptome gänzlich. Selten entstehen durch die Quernarbenruptur Schädigungen der Harnblase und des unteren Uterinsegments. Manchmal ist die Quernarbe im unteren Teil der Gebärmutter verengt oder verkleinert aufgrund schlechter Heilung. Manchmal gibt es auch einen Quernarbendefekt ohne Symptome.

Diese Quernarbendefekte des Uterus treten als verschiedene Formen von Löchern in Erscheinung, deren Aussehen und Entstehen man während des Kaiserschnitts feststellen kann. P. Pedowitz, R.M. Schwartz 1957 und N. Louros, G. Gavaris, N. Barous 1958; A.J. Bret, J.S. Ramos 1968. Diese Autoren stellten fest, daß man beim Kaiserschnitt alte Defekte der Quernarbe im unteren Uterinsegment entdecken kann, und das sogar manchmal bei Frauen. die bei und nach dem Kaiserschnitt keine Komplikationen hatten. M.B.Sammour 1970; P.Graziotti, A.Lembo,W.Artibani 1978; E.Tölle.1980.

Die Längsnarbenruptur nach korporalem Längsschnitt kommt viel häufiger vor als die Quernarbenruptur im unteren Uterinsegment, sie verursacht gewaltige und beängstigende Komplikationen. Bei der Quernarbenruptur im unteren Teil der Gebärmutter kommt es zu leichten Blutungen, sie kann auch ohne Symptome auftreten. C.J. Dewhurst stellte 1957 fest, daß es nach korporalem Längsschnitt in 2.3 % der Fälle zu einer Narbenruptur des Corpus uteri kam und sechs Wöchnerinnen starben. Nach quergebogenem Kaiserschnitt im unteren Uterinsegment kam es dagegen nur in 0.5 % der Fälle zu einer Narbenruptur und keine Wöchnerin starb.

In Pommern (Stolp, Slawen, Köslin, Neustettin, Belgard, Rumelsburg, Deutsche Krone, Schneidemühle, Kolberg, Steinberg, Plathe) wurde in den Jahren 1956 - 1964 von 34 Rupturen von quergebogenen Narben

nach Kaiserschnitt im unteren Uterinsegment berichtet. Das waren 39.8 % aller Uterusrupturen. Die Häufigkeit der Quernarbenruptur nach Kaiserschnitt im unteren Uterinsegment liegt nach statistischen Angaben aus internationalen medizinischen Fachzeitschriften bei einer Quernarbenruptur auf 7069 - 7074 Geburten.

Eine Ruptur der Längsnarbe nach korporalem Längsschnitt kommt häufiger vor als eine Quernarbenruptur im unteren Uterinsegment. Eine Längsnarbenruptur kann im letzten Schwangerschaftsdrittel eintreten.

Eine Längsnarbenruptur erfordert sofortiges operatives Eingreifen. Auch bei der Quernarbenruptur im unteren Uterinsegment muß in 1.5 - 5.4 % der Fälle unverzüglich operiert werden. C.J. Dewhurst 1957; H. Schreiber, K. Köhler 1967; J. Peel, Chamberlain 1968; K.H. Hüter, H.Greuel,M.Rupp 1969;J.A.Mc.Garry 1969; B.D.Case,R.Corcoran,N.Jeffcoate,G.H.Randle 1971; E.S,Taylor 1975.
Bei der vaginalen Untersuchung nach der Entbindung von Frauen nach Kaiserschnitt entdeckt man manchmal Narbenläsionen (Quernarbendefekte) in verschiedenen Formen von Löchern und Öffnungen.

13.9 % der nach der Entbindung klinisch untersuchten Frauen wiesen Quernarbendefekte auf. H.L.R. Riva, J.W. Teich 1961.

Über die Behandlung dieser Narbenläsionen sind die Geburtshelfer unterschiedlicher Meinung. Bei Quernarbendefekten mit Blutungen oder Defekten mit Schädigungen der Blase und des unteren Uterinsegments muß sofort chirurgisch eingegriffen werden. Oft deuten jedoch keinerlei Symptome auf eine Quernarbenläsion hin.

Quernarbenläsionen des Uterus treten auf als verschiedenartige Löcher in der Quernarbe, die nach Abpräparieren und Beiseiteschieben der Harnblase beim nächsten Kaiserschnitt sichtbar werden. Die Geburtshelfer N. Louros, P. Gavaris, W. Barous 1958 stellten 12.9 % Quernarbenläsionen im unteren Uterinsegment fest. Andere wieder, wie P. Pedowitz und R.M. Schwartz 1957 berichten von 8.3 % Quernarbenläsionen nach sekundärem Kaiserschnitt, 13.1 % Längsnarbenläsionen im unteren Teil der Gebärmutter und 18.6 % Rupturen der Längsnarbe im Corpus uteri.

Noch andere, wie J. Dubois, R. Toulouse (1960) entdeckten beim sekundären Kaiserschnitt 7.5 % Quernarbenläsionen; es gibt auch Autoren, die von 2.2 % Läsionen der Quernarbe im unteren Uterinsegment und von 2.8 % Quernarbenrupturen berichten, so A. Bret, J.S. Ramos 1968. J.A.Mc.Garry 1969; B.D.Case,R.Corcoran,N.Jeffcoate,G.H.Rand

Ein sehr wichtiger Faktor ist die frühzeitige Diagnose einer drohenden Uterusruptur. Es gibt keine ausreichenden Symptome, die diese gefährliche Komplikation vorhersehen lassen. Viele Geburtshelfer geben an, daß das Ausbleiben der Wehen auf eine drohende Uterusruptur hindeutet. C.J. Dewhurst 1957. Andere aber sind mit dieser Ansicht nicht einverstanden. Noch andere, L. Chastrusse 1952; L. Chastrusse 1966; L. Chastrusse und G. Maleviale 1966; N. Louros, P. Gavaris und N. Barous 1958, berichten, daß das Aufhören der Wehen und der Stillstand der Eröffnungsphase von einer drohenden Uterusruptur zeugen. Wieder andere, N. Louros, P. Gavaris, N. Barous 1958; M. Dipont, D. Slawinska 1963 halten den Druckschmerz an der Narbenstelle für ein Symptom der drohenden Uterusnarbenruptur. Es gibt auch Autoren, die in diesen Symptomen keinen Beweis einer drohenden Uterusnarbenruptur sehen. J.P. Greenhill1956; 1965; H. Beborowicz 1949.

In der Annahme, der Druckschmerz an der Stelle der Narbe sei der Beweis einer drohenden Uterusruptur, operierten einige Geburtshelfer die Gebärenden - die Operation aber hat dieses Symptom nicht bestätigt. J.D. Garnet 1964.

Es verbleibt weiterhin der Bereich der Untersuchung und Beschreibung der Festigkeit der Quernarbe im unteren Uterinsegment nach dem Quer-Kaiserschnitt, und mit Hilfe dieser Beschreibung die Wahl der Entbindungsart bei Frauen nach Kaiserschnitt. Augenblicklich ist die geeignetste Methode zur Festigkeitsbestimmung der Uterusquernarbe die Hysterographie. Dabei wird die Festigkeit der Quernarbe nach Eingabe eines Kontrastmittels aufgrund der Schattenformen der inneren Fläche der Uterusvorderwand und aufgrund der Zu- und Abnahme dieser Schatten bestimmt. Durch die Hysterographie kann man das Ausmaß der Deformation der Innenfläche der vorderen Uteruswand bezeichnen. Durch das Ausmaß der Deformation sowie durch die Zu- und Abnahme der Schatten kann man die Uterusquernarbe bestimmen und auf ihre Festigkeit schließen. K. Baker 1955; L.O.S. Poidevin 1961; V.G. Bockner 1960; M. Foukas 1962; W.Z. Polishuk, M. Sharf, L. Rolan 1963; J.P. Durkan 1964; R. Merger, V. Loffredo, M. Chelli 1964; A. Fanelli, F. Lauro 1965; J.M. Thoulon 1966; H. Schioler, M. Eiken, Bj. Ovlisen, D. Trolle 1967; W. Gelpke 1969. A.S.Russel,D.M.Hewlett 1969; Y.Malinas 1971.

Entwicklungsfehler der Gebärmutter werden durch die Hysterosalpingographie festgestellt. A.N. Fenton, B.P. Singh 1952; G.H. Frey, C.M. Scott 1957; D. Hay 1958; F.C. Greis, C.G.H. Manzy 1961; J.P. Semmens 1965; K. Fochem 1967.

Hysterosalpingographie-Untersuchungen werden auch für die Diagnose und Behandlung bei primärer und sekundärer Sterilität angewandt. Mit Hilfe von Hysterographie und Hysterosalpingographie werden Diagnosen bei Nachoperationskomplikationen gestellt: Gebärmutter-Blasen-Fisteln, Zervix-Blasen-Scheiden-Fisteln, Blasen-Scheiden-Fisteln. Diese Untersuchungsmethode wendet man außerdem bei Gebärmuttertumoren und nach der chirurgischen Sterilisation (Tubenunterbindung) an. Die Hysterographie ist nur möglich nach Eingabe eines Kontrastmittels, deshalb kann sie nur durchgeführt werden, wenn keine Schwangerschaft besteht.

Die Hysterographie beschreibt die Uterusnarben nach dem Kaiserschnitt, nach Uterusperforation und nach Uteruskontraktionsruptur.

Von der früheren Theorie "nach Kaiserschnitt wieder Kaiserschnitt" ist man abgekommen. Heutzutage haben die meisten Geburtshelfer, auch die englischsprachigen, erkannt, daß eine Quernarbe im unteren Uterinsegment nicht unbedingt eine Indikation für einen sekundären Kaiserschnitt sein muß. Diese Gelehrten sind der Meinung, daß man bei Schwangeren oder Gebärenden von Fall zu Fall entscheiden muß. Jedoch stößt diese Entscheidung bei schwangeren und gebärenden Frauen nach Kaiserschnitt auf beträchtliche Schwierigkeiten, ebenfalls, was die Art der Entbindung betrifft.

Es gibt derzeit keine sichere Methode zur Erforschung und Prüfung der Beständigkeit einer Quernarbe im unteren Uterinsegment bei der schwangeren Frau. Diese Schwierigkeiten vergrößern sich noch, wenn die nach einem Kaiserschnitt wieder gebärende Frau in schon vorgerücktem Wehenstadium ins Krankenhaus kommt. Schwierig wird die Entscheidung für die Entbindungsart auch dann, wenn bei einer gebärenden Frau schon einmal in einem anderen Krankenhaus ein Kaiserschnitt durchgeführt wurde und nun keine Informationen über diese Operation vorhanden sind. In solchen Fällen schätzt man den Zustand der Quernarbe durch klinische Untersuchungen, sehr genaue Geburtsüberwachung (mit Cardiotokograph) und durch Befragung der Gebärenden über den Operations- und Nachoperationsverlauf beim

Kaiserschnitt. Nicht alle Frauen können über den Operations- und Nachoperationsverlauf exakte Angaben machen. Die Einschätzung der Uterusquernarbe aufgrund der Geburtsüberwachung und der Anamnese der Gebärenden reicht nicht aus.

Viele Geburtshelfer, darunter Pedowitz und Schwartz (1957), gaben aufgrund zahlreicher Geburtsbeobachtungen bekannt, daß der Verlauf der Kaiserschnittoperation und der Zeit danach - ob mit oder ohne Komplikationen - keinen Einfluß auf die Quernarbenheilung hätte. Den Zustand der Narbe kann man nicht nur nach klinischen Daten beurteilen: J.P. Greenhill 1955 und 1965; N. Louros, P. Gavaris, N. Barous 1958; A. Skalba 1955. Diese Autoren geben mehr Quernarbenrupturen bei komplikationslosem Operations- und Nachoperationsverlauf bekannt. Mit statistischen Daten belegte Untersuchungen vieler Geburtshelfer haben ergeben, daß der Operations- und Nachoperationsverlauf beim Kaiserschnitt keinen bzw. nur minimalen Einfluß hat auf die Entstehung und Formierung der Quernarbe im Uterus.

Die Mehrzahl aller Geburtshelfer ist einstimmig der Meinung, daß die Festigkeit der Narbe davon abhängt, in welchem Stadium der Schwangerschaft der Kaiserschnitt durchgeführt wird, außerdem vom Grad der Abgrenzung und Formierung des unteren Teils der Gebärmutter.

Weiterhin sind diese Autoren der Meinung, daß die Ausführung eines möglichst tief liegenden quergebogenen Schnitts im unteren Uterinsegment einen guten Einfluß auf die Narbe und ihre Beständigkeit hat. T. Lepage, B. Nöel, L. Lemmere, B. Schramm 1959; J. Varangot, Granjon, S. Yanotti 1959; Z. Nakonieczny 1962; J.M.G. Harley 1980.

Anderer Ansicht sind die Autoren P. Gavaris, N. Louros, N. Barous 1958. Sie sind überzeugt, daß die Festigkeit der Quernarbe im unteren Uterinsegment davon abhängt, ob der Kaiserschnitt zu oder sogar vor Beginn der Wehen gemacht wurde. Sie behaupten: Je später der Kaiserschnitt ausgeführt wird, desto höher ist das Risiko einer schwächeren Quernarbe des Uterus und somit einer Narbenruptur bei späteren Geburten.

Diese Autoren behaupten, daß bei einer Sektioindikation der Kaiserschnitt unmittelbar nach der diesbezüglichen Entscheidung durchgeführt werden soll. Das Abwarten oder Hinauszögern des Kaiserschnitts

kaiserschnitt. Nicht alle Frauen können über den Operations- und Nachoperationsverlauf exakte Angaben machen. Die Einschätzung der Kreissituierende aufgrund der Geburtsüberwachung und der Ausmasse der Gebärenden reicht nicht aus.

[illegible]

der Kaiserschnittoperation und der Zeit danach - ob mit oder ohne Komplikationen - keinen Einfluß auf die Gebärbereitschaft hätte. Den Zustand der Narbe kann man nicht nur nach klinischen Daten be-

[illegible]

vielen Geburtshelfer haben ergeben, daß der Operations- und Nachoperationsverlauf beim Kaiserschnitt keinen bzw. nur minimalen [illegible].

Die Meinungen aller [illegible] die Festigkeit der Narbe davon abhängt, in welchem Stadium der Schwangerschaft der Kaiserschnitt durchgeführt wird, ausgehend von [illegible].

Weitaus sind diese Autoren der Meinung, daß die Ausführung eines [illegible] Gramajon, S. Vanotti 1959; Z. Makoniecznv 1952.

[illegible] 1958. Sie sind überzeugt, daß die Festigkeit der Gebärbe im unteren Uterinsegment davon abhängt, ob der Kaiserschnitt zu oder [illegible] [illegible] Gebärbe [illegible] [illegible] [illegible]

schafft schlechtere Operationsbedingungen und schadet dem Kind.

Diese irrtümliche Ansicht wurde durch weitere hysterographische Untersuchungen nicht bestätigt.

Der bei nicht ausreichend abgegrenztem unterem Uterinsegment durchgeführte Kaiserschnitt ergibt eine schlechte und schwache Quernarbe. Wird der Kaiserschnitt vor der Gebärmutterkontraktion durchgeführt, so verursacht er eine Quernarbe im Corpus uteri, die bekanntlich die Bedingungen bei einer folgenden Schwangerschaft und Geburt wesentlich verändert und als Gebärmutterquernarbe zum sekundären Kaiserschnitt zwingt. Gegen die Durchführung des Kaiserschnittes vor bzw. bei Wehenbeginn, wenn sich das untere Uterinsegment noch nicht abgegrenzt hat, sprechen sich viele Geburtshelfer aus, die ihre Behauptung durch Ergebnisse von hysterographischen Untersuchungen der Uterusquernarbe untermauern. A.J. Bret, J.S. Ramos 1968; J.M.Thoulon,J.L.Cosentino 1969; Y.Malinas 1971.

Das weitere Vorgehen und die Behandlung von Gebärenden nach Kaiserschnitt, bei denen keine Hysterographie vorgenommen wurde, hängt von klinischen Untersuchungen und der Geburtsüberwachung ab.

Richtig und zweckmäßig gibt E. Strobel die Grundlagen des Vorgehens an - Geburtshilfe und Frauenheilkunde 27 (9), 859, 1967.

Das Prinzip des prophylaktischen Kaiserschnitts bei Frauen nach Kaiserschnitt, bei denen keine genauen und ausreichenden Daten über vorherige Schnittentbindungen und über eine Quernarbe vorliegen, sowie bei Frauen mit unbekanntem Verlauf der Schnittentbindung und der Zeit danach, reduziert die Mortalität der Wöchnerinnen bis auf Null. Mögliche Komplikationen nach dem sekundären Kaiserschnitt bedrohen nicht das Leben der Wöchnerin und lassen sich dank der heutigen wissenschaftlichen Errungenschaften beherrschen.

Besonders wichtig ist der sekundäre Kaiserschnitt bei einer in die Narbe eingewachsenen Plazenta (Placenta increta), wobei eine ausgedehnte Quernarbenruptur mit großer Blutung entsteht. Hier ist eine sofortige Operation unumgänglich, die das Leben der gebärenden Frau rettet. Einen ähnlichen Grundsatz vertreten Lubbock und Harris 1959; E.H. Schmitz, C.J. Gajewski 1951; P. Vara 1958 und 1963; I. Zoltan - Der Kaiserschnitt im Rahmen der heutigen Geburtshilfe, 1961; Eamsu Galestone 1959.

Frauen nach einem komplikationslosen Kaiserschnitt, bei denen kli-

nische Untersuchungen günstige Ergebnisse erbrachten, läßt man, wenn möglich, physiologisch gebären. Bei Gebärenden nach einem Kaiserschnitt mit unbekanntem Verlauf entscheidet man sich für einen sekundären Kaiserschnitt. Bei Zoltan, der dieses Prinzip anwandte, sank die Mortalität der Wöchnerinnen auf Null, Nachoperationskomplikationen traten in 36,2 % der Fälle auf, die Geburtsmortalität der Neugeborenen lag bei 4.48 %.

Genaue statistische Angaben macht I. Zoltan 1961. Er berichtet über folgende Beobachtungen: 86 Frauen nach primärem Kaiserschnitt gebaren physiologisch, bei 76 davon verlief die Entbindung ohne Komplikationen, sechs Frauen wurden mit Hilfe der Zange entbunden. Bei einer Frau wurde das Kind manuell in Fußlage gewendet und extrahiert. Bei zwei Gebärenden mußte das Kind durch manuelle Hilfe geholt werden. In einem Fall war das Kind tot und wurde nach Kraniotomie geholt. Die Mortalität der Wöchnerinnen lag bei Null, die der Kinder bei 9.3 % (8 Kinder waren tot).

I. Zoltan gibt auch statistische Angaben einer anderen Gruppe bekannt:

Von 198 Gebärenden nach primärem Kaiserschnitt
hatten 112 einen sekundären Kaiserschnitt
und 86 eine physiologische Entbindung.
Es war keine Wöchnerinnenmortalität zu verzeichnen.

Komplikationen beim sekundären Kaiserschnitt traten bei 38 Wöchnerinnen, d.h., 34 % auf. Bei drei Gebärenden (1.45 %) kam es zu einer Ruptur der Uterusquernarbe während der Geburt. In allen drei Fällen wurde die Gebärmutter amputiert. Die Gebärmutteramputationen zogen keine Komplikationen nach sich.

Die Statistik von Zoltan umfaßt insgesamt 284 gebärende Frauen (1. Gruppe: 86; 2. Gruppe: 198) nach dem ersten Kaiserschnitt. Physiologische Geburten gab es bei 188 von ihnen, d.h., 66.1 %, ein sekundärer Kaiserschnitt wurde bei 96 von ihnen durchgeführt (39.9 %). Keine Wöchnerin starb. Das ist ein großer Erfolg der Geburtshilfe.

Eine weitere statistische Zusammenstellung Zoltans aus den Jahren 1947 - 54 nennt 73 sekundäre Kaiserschnitte bei Gebärenden nach Kaiserschnitt. Bei 29 dieser Frauen (39.7 %) kam es während bzw. nach der Operation zu Komplikationen. Keine Wöchnerin starb.

Bei Zoltan finden wir auch eine statistische Zusammenstellung aus den Jahren 1954 - 1957: 39 sekundäre Kaiserschnitte bei Gebärenden nach Kaiserschnitt. Operations- und Nachoperationskomplikationen traten bei 9 von ihnen (23 %) auf. Fünf Kinder (4.48 %) starben bei der Geburt.

Die Uterusruptur kann inkomplett sein oder komplett, d.h., durch alle Schichten.

Die Kontraktionsruptur des Uterus kann an verschiedenen Stellen auftreten: im unteren Teil der Gebärmutter, als Längsruptur des Korpus, schräg oder seitlich in der Gefäßgegend in der Form des Buchstabens "L", oder als Abreißen der Gebärmutter in der Gewölbegegend - Kolporrhexis. L. Seitz, A.R. Amreich: Biologie und Pathologie des Weibes, 1955.

Die operative Behandlung der Kontraktionsruptur des Uterus hängt von der Lage der Ruptur ab. Bei einer ausgedehnten Uterusruptur in der Gefäßgegend, mit starker Blutung, besteht die Operationsbehandlung in einer Teil- oder Totalhysterektomie. Bei günstiger Lage der Ruptur und kleiner Blutung besteht die operative Behandlung in der Wundexzision mit anschließendem Nähen des Uterusmuskels. Die Operationsmethode richtet sich nach dem Zustand der gebärenden Frau.

Eine gefährliche Komplikation aufgrund der Quernarbe nach dem Kaiserschnitt ist das Eindringen des Trophoblasten, des Chorions in die Quernarbe, woraufhin sich dort auch die Plazenta bildet. Dadurch wird die Uterusquernarbe wesentlich geschwächt: Locus minus resistentiae. J. Geller 1924. Als Folgeerscheinung der Trophoblasteindringung entsteht eine Placenta praevia. Die vergängliche, dünne Schleimhaut über der Quernarbe des Uterus wird zeitweilig zur Dezidua, kann aber keinen natürlichen Schutz der Narbe gewähren. Die Chorionzotten durchwachsen die Quernarbe in ihrer ganzen Stärke, und auf diese Weise wird die Uterusnarbe sehr geschwächt. W. Thein, D.J. Mc Sweeney 1964; A.D.H. Browne, T. Hynes 1965. Je mehr Kaiserschnitte eine Frau hatte, desto größer ist die Narbe und desto wahrscheinlicher dringt der Trophoblast in die Quernarbe ein, wodurch er sie schwächt und schädigt.

Deshalb praktiziert und empfiehlt die entschiedene Mehrheit der Geburtshelfer eine sorgfältige Ausschneidung der Uterusquernarbe

nach Kaiserschnitt, damit sich eine völlig neue, normale kleine Narbe bildet. In der modernen Geburtshilfe wird immer eine Plastik des unteren Uterinsegments durchgeführt, durch genaue Exzision der vom vorigen Kaiserschnitt hinterlassenen Quernarbe.

Die durch den Trophoblasten geschädigte und geschwächte Uterusquernarbe ist sehr anfällig für eine ausgedehnte Narbenruptur, verbunden mit starker Blutung, die schwer zu beherrschen ist und direkt das Leben der Gebärenden bedroht. W. Thein, D.J. Mc Sweeney 1964.

Diese Komplikationen werden noch gefährlicher bei eingewachsenem Mutterkuchen - Placenta increta, bei einer physiologischen Geburt und Versuch der manuellen Plazentalösung. Hierbei wird das Leben der Gebärenden direkt gefährdet, da die Zeit nicht ausreicht, um die sehr starke Blutung unter Kontrolle zu bringen. Daher bedeutet eine physiologische Geburt nach Kaiserschnitt keinesfalls das Ende der Komplikationen. Eine sehr genaue Überwachung der Nachgeburtsperiode ist unbedingt notwendig, denn in der Plazentaphase kann eine sehr starke, für die Gebärende lebensgefährliche Blutung auftreten.

Während und nach der Entbindung einer Frau nach Kaiserschnitt, besonders während der Plazentaphase, müssen Operationssaal und Operationspersonal für einen sofortigen operativen Eingriff bereit sein. Von der Zeit bis zur Operation hängt das Leben der Gebärenden ab.

Nach meinen Beobachtungen in Pommern: Stolp, Köslin, Belgard, Neustettin, Bütow, Rummelsburg, Deutsche Krone, Schneidemühle, Kolberg, Plathe, Steinberg, gab es dort in den Jahren 1957 - 1969 acht Todesfälle bei Wöchnerinnen nach sekundärem Kaiserschnitt: in vier Fällen war die Todesursache eine starke Blutung wegen einer in die Quernarbe eingewachsenen Plazenta. F.Kleinberg, L.Dong,R.H.Phibbs 1975.

Wenn sich nach der physiologischen Entbindung einer Frau nach Kaiserschnitt die Plazenta nicht von selbst löst, ist es streng untersagt, einen Versuch der manuellen Plazentaablösung zu unternehmen, weil dabei die Haftfläche der Plazenta einreißen kann, was eine sehr starke Blutung zur Folge hat.

Es besteht ein unumstößlicher Grundsatz: Löst sich nach der Entbindung einer Frau nach Kaiserschnitt die Plazenta nicht physio-

logisch, so darf man nicht versuchen, sie manuell zu lösen, sondern muß zu einem operativen Eingriff bereit sein, um eine sehr große Blutung zu verhindern.

Unter den Geburtshelfern und Gelehrten herrschen verschiedene Meinungen hinsichtlich der Zeitspanne nach dem Kaiserschnitt, die für eine gute Narbenbildung notwendig ist. Viele Geburtshelfer behaupten, daß die Bildung der Uterusquernarbe und ihre endgültige Gestaltung innerhalb von 3 - 4 Monaten nach der Operation abgeschlossen ist. R. Le Cannelier, P. Bourgoin, C. Ballon, P. Breton, D. Benoit 1963. Andere Autoren erklären, daß bis zur endgültigen Formung der Uterusquernarbe ein Zeitraum von sechs Monaten nötig ist. J.P. Durkan, 1964.
v. Ruiz-Velasco, R. Guerro, A. Morales, R. Gamiz 1964; v. Ruiz-Velasco 1965; A.J.Bret 1968; K.Hueter,H.Greuel,M.Rupp 1969.

Im Zeitraum von 6 Monaten sind nämlich alle katabol-proteolytischen Prozesse und die Zell- und Muskelfaserumwandlungen beendet. Viele Geburtshelfer sind der Überzeugung, daß eine frühzeitige Schwangerschaft nach dem Kaiserschnitt die Quernarbe nicht schwächt und eine Ruptur der Uterusquernarbe nicht begünstigt.
D.P. Alessandro, D. Fiumura, F. Pietropaolo 1963 und 1967;
J.S.Ramos,A.J.Bret,I.Sava,N.N.Georghiu 1969; A.Russel,D.Hewlet 1970.

Es gibt auch Geburtshelfer, die vor einer frühzeitigen Schwangerschaft nach dem Kaiserschnitt warnen und behaupten, daß gerade eine lange Zeitspanne nach der Schnittentbindung die Narbenbildung günstig beeinflußt. N. Louros, P. Gavaris, N. Barous 1958; J. Limanowski 1963; H. Skalba 1955. Die Verfasser sagen hier nicht eindeutig, um welche Gebärmutternarbe es sich handelt.

Die Mehrzahl der Geburtshelfer läßt nach dem quergebogenen Kaiserschnitt eine physiologische Geburt zu und betrachtet die Quernarbe im unteren Uterinsegment nicht als ausreichende Indikation für einen weiteren Kaiserschnitt. Die nach dem ersten Kaiserschnitt gebärenden Frauen läßt man einen physiologischen Geburtsversuch machen. Die nach dem zweiten oder dritten Kaiserschnitt gebärenden Frauen werden dagegen prinzipiell durch einen weiteren Kaiserschnitt entbunden.

Durch den Geburtsversuch bei Frauen nach dem ersten Kaiserschnitt kommt es manchmal zu einer asymptomatischen, bzw. von unauffäl-

ligen Symptomen begleiteten Ruptur der Uterusquernarbe. Diese unauffälligen und geringfügigen Symptome verursachen eine sehr verspätete Diagnose und Operationsbehandlung. M.Dipont,D.Slawinska 1963; B.Salzmann 1964; J.Mc.Garry 1969; B.D.Case,R.Corcoran,N.Jeffcoate,G.H.Randle 1971; E.S.Taylor 1975.

Statistisch gesehen kommt die Quernarbenruptur des Uterus häufiger bei Gebärenden nach dem ersten Kaiserschnitt vor als bei Gebärenden nach zwei oder mehr Kaiserschnitten. Frauen nach zwei oder mehr Kaiserschnitten läßt man so gut wie nie einen physiologischen Geburtsversuch unternehmen, sie werden von vornherein für einen Kaiserschnitt vorgesehen.

Einige wenige Geburtshelfer vertreten die Ansicht, daß eine oder mehrere physiologische Entbindungen von Frauen nach Kaiserschnitt Aufschluß und Bestätigung über die Haltbarkeit der Quernarbe geben, die der Belastung einer weiteren physiologischen Geburt standhalten würde. J. Pali.

Diese Ansicht ist völlig irreführend und sogar schädlich, weil dadurch die Observation, der die nach Kaiserschnitt gebärenden Frauen unterliegen, vermindert wird. Zahlreiche Geburtshelfer widersprechen der obigen Ansicht: Lubocky, Harris, Wasilewsky. Pali hat seine Ansicht ebenfalls widerrufen.

Tabelle IV.

X. Positive und negative Faktoren der verschiedenen Operationsmethoden beim Kaiserschnitt

Die wichtigsten positiven Faktoren beim Kaiserschnitt sind die günstige Form des quergebogenen Schnitts im unteren Uterinsegment und das richtige Nähen der Gebärmutterwunde in einer Schicht mit Einzelnaht. Diese Faktoren ergeben eine sehr gute Wundheilung des Uterus.O.W. Hess 1953; J.P. Greenhill 1954; P. Pedowitz, R.M. Schwartz 1957; T. Lepage, B. Nöel, L. Lemmere, B. Schramm 1959; J.Varangot,S.Yanotti,A.Granjon 1962; L.Poidewin 1962; W.Obolensky,W.Zuercher 1963; K.Hueter, H.Greuer,M.Rupp 1969; J.Wojdecki, A.Grynsztajn 1970; L.Csus,J.Koett,D.Solt 1972.
Zur Zeit wenden fast alle Geburtshelfer den Kaiserschnitt nach F.A. Kehrer (1881) und Max Sänger (1882) an, der von Munro Kerr (1924) modifiziert und von Fuchs (1932) vervollkommnet wurde: den quergebogenen Schnitt im unteren Uterinsegment. Im unteren Teil der Gebärmutter sind die günstigsten Bedingungen zur Wundheilung, die entstehende Narbe ist normal, verursacht keine Komplikationen und beeinträchtigt nicht Bau und Funktion des Organs. Einen großen Einfluß auf die Wundheilung und die Narbenbildung der Gebärmutter hat die Nahttechnik beim Gebärmutterschnitt: Uterusmuskel - einschichtig mit Einzelnaht, ohne Erfassen der Gebärmutterschleimhaut; Perimetrium - fortlaufende Naht. L.O.S. Poidevin 1959; C. Lönnberg, J. Astorquiza, A. Rodriquez, C. Carvajal 1962; J.M. Thoulon 1966; P. Muller, B. Keller, P. Dellenbach 1967; P. Muller, P. Dellenbach 1968; J.P. Greenhill, B. Bloom 1929; St. Sobieranski 1952; F. Lepage, B. Nöel, L. Lemmere, B. Schramm 1959; P. Wahl, J. Jahier 1962; R.F. Heys 1963; J. Limanowski 1963.

Die Art des Schnittes im unteren Uterinsegment ist bei den verschiedenen Geburtshelfern unterschiedlich. Viele Geburtshelfer wenden die moderne Methode des quergebogenen Schnitts nach Fuchs im unteren Uterinsegment mit dem Skalpell an. Dann sind die Wundränder gleichmäßig, ohne Gewebsschädigungen, und lassen sich leicht zusammennähen, ohne zusätzliche hämostatische Nähte. C.E. Unnerus, S. Kalaja 1965; M. Leroux 1948.

Die Autoren dieser Methode können auf die günstigsten Ergebnisse verweisen, es gibt dabei nur sehr kleine Einrisse an den Wundecken und die entstehenden Narben sind normal.

Andere Geburtshelfer machen mit dem Skalpell eine Öffnung im un-

teren Teil der Gebärmutter, Diese Öffnung wird dann mit den Fingern oder der Schere erweitert. Insbesondere bei der schnellen Erweiterung der Öffnung mit den Fingern entstehen zahlreiche Gewebsschädigungen. Im Endeffekt bleibt eine Wunde mit zerfetzten Rändern. Das Verschließen dieser Wunde macht oft zusätzliche hämostatische Nähte erforderlich. Das Resultat ist eine ausgedehnte Narbe, die den Uterusmuskel dauerhaft schädigt und die Funktion des Organs beeinträchtigt. Eine solch große Narbe mit Funktionsstörungen des Organs verurteilt die Frau zu weiteren Schnittentbindungen.

Die Anhänger dieser Methode behaupten, daß die stumpfe Teilung des Uterusmuskelgewebes mit dem physiologischen Verlauf des Muskelgewebes übereinstimmt.

Wieder andere Geburtshelfer machen einen Einschnitt im vorderen unteren Teil des Perimetriums, schieben dieses dann nach unten und machen nur einen Riß im Uterusmuskel. Mit dem Finger machen sie dann ein Loch, das sie schnell erweitern. Bei dieser Methode wird das Gewebe an zahlreichen Stellen zerrissen und gequetscht. Die Befürworter dieser Methode behaupten, daß das stumpfe Zerteilen des Uterusmuskels neben den Muskelzellen und parallel zu ihnen verläuft und nur eine geringe Gewebsschädigung hervorruft. Trotzdem kann man feststellen, daß die Ränder der durch stumpfes Auseinanderreißen des Muskels entstandenen Wunde ungleichmäßig und zerfetzt sind, das Gewebe geschädigt ist und eine weitläufige Narbe entsteht.

Diese nach stumpfer Öffnung des Uterus entstandene weitläufige Narbe schädigt die Gebärmutter dauerhaft, verursacht eine andauernde Beeinträchtigung der Gebärmutterphysiologie und die Komplikationen bei der nächsten Schwangerschaft und Geburt werden dadurch vorprogrammiert.

Diese großen Narben verursachen Deformationen der inneren Fläche der vorderen Uteruswand mit gleichzeitiger Deformation der inneren Gestalt der Gebärmutter. In der Uterusvorderwand kann es kleine, mittlere und große Deformationen geben, außerdem sehr große Deformationen mit Kontrastmittelpenetration in die Vorderwand der Gebärmutter. Manchmal dringt das Kontrastmittel zum Parametrium vor. J.P. Durkan 1964; M. Foukas 1962; F. Lepage,

B. Nöel, L. Lemmere, B. Schramm 1959; W. Obolensky, W. Zürcher 1963; L.O.S. Poidevin 1965; H. Schioler, M. Eiken, Bj. Ovlisen, D. Trolle 1967.

Wenn bei einer großen Narbe das Kontrastmittel unter erhöhtem Druck von 100 - 200 mmHg appliziert wird, läßt das Hysterogramm eine ballonförmige Vorwölbung erkennen. Diese sehr großen Narben können außerdem verursachen:

1. Eine Längsdehnung der Zervix, manchmal mit Verlagerung der Gebärmutter nach oben. Diese Zervixdehnung wurde häufig gemeinsam mit anderen Veränderungen au dem Hysterogramm sichtbar. H. Gwozdz 1962; P. Magnin, J.M. Thoulon 1968; E. Tasca, M. Boffano 1968.

2. Eine Lockerung des Schließmuskels des anatomischen inneren Ausgangs - Ostium internum anatomicum.

3. Eine Ausweitung des Isthmus, die zwar nach dem Kaiserschnitt auftritt, jedoch nur geringen bzw. keinen Zusammenhang mit der Deformation der Uterusvorderwand hat.

4. Lageveränderungen der Gebärmutter; sie treten häufiger nach sekundärem Kaiserschnitt auf. Lageveränderungen der Gebärmutter treten nach primärem Kaiserschnitt in 13.1 % der Fälle auf, nach weiteren Kaiserschnitten, bezogen auf die Gesamtzahl der Patientinnen, in 29.6 % der Fälle.

   Eine ausgedehnte Narbe verursacht Formveränderungen des Isthmus, was wiederum folgendes bewirken kann:
   a) übertrieben starke Vorwärtsknickung der Gebärmutter - Hyperanteflexio,
   b) Rückwärtsknickung der Gebärmutter - Retroflexio uteri,
   c) Verschiebung der Gebärmutter nach rechts,
   d) Verschiebung der Gebärmutter nach links.

   Die Lageveränderungen der Gebärmutter durch die Deformation der Uterusvorderwand nach dem Kaiserschnitt können eine regelwidrige Fruchtlage, eine Deflexionshaltung und Wehenstörungen zur Folge haben. In diesen Fällen empfehlen viele Geburtshelfer eine Schnittentbindung. L. Chastrusse 1959; M. Lacomme, D. Lewin 1962; J.M. Thoulon 1966. Eine seitliche Röntgenaufnahme erleichtert die Diagnose der Lageveränderungen des Uterus sehr.

5. Verwachsungen der inneren Fläche der Gebärmutter. Zahlreiche zusätzliche und hämostatische Nähte, die fortlaufende Naht sowie das Nähen der Gebärmutter in zwei Schichten, was oft eine Gebärmutterschleimhautentzündung hervorruft, ergeben später Verwachsungen der inneren Fläche der Gebärmutter. Verwachsungen der inneren Fläche der Gebärmutter können nach dem quergebogenen Kaiserschnitt im unteren Uterinsegment und nach dem korporalen Längsschnitt entstehen. N. Pasetto, A. D'Anna, V. Niccoli, L. De Camillis 1962; I.G. Halbrecht, S. Wolkowitzky 1964; A.B. Gillerson, B.L. Basin 1966; E. Siganos, A. Zervoudakis 1966; A.J. Bret, J.S. Ramos 1968.

   Die Verwachsungen der inneren Fläche der Gebärmutter führten häufig zu schmerzhaften Monatsblutungen und Unterleibsschmerzen. Diese Beschwerden waren manchmal so groß, daß sie als Indikation zur Hysterektomie galten. J.N. Chesterman 1953; J.C. Weed 1959; A. Granjon, B. Parenta 1966.

6. Eine Deformation der inneren Gestaltung der Gebärmutter aufgrund der Deformation der Uterusvorderwand. Die Deformation der inneren Form des Uterus ist eine der Hauptursachen für eine Uterusruptur während der nächsten Geburten. v. Ruiz-Velasco, R. Gamiz 1966.

Die Durchtrennung des Uterusmuskelgewebes mit dem Skalpell und das Zerreißen mit den Fingern verursachen grundsätzlich unterschiedliche Gewebsverletzungen.

Ein weiterer sehr wichtiger Faktor ist die Form des Schnittes im unteren Teil der Gebärmutter. International praktizieren die meisten Geburtshelfer den quergebogenen Schnitt nach Fuchs mit Schnittwölbung nach unten. Dieser Schnitt wird mit dem Skalpell durch alle Schichten geführt. Er ergibt eine Wunde mit ideal glatten Rändern, die leicht einschichtig mit Knopfnaht zusammengefügt werden können. Diese Wunde hinterläßt eine kleine normale Narbe, die die Organfunktion nicht beeinträchtigt. Bei dieser Form läßt sich der Schnitt leicht nach oben vergrößern, ohne daß dabei die Arteria uterina, ein Harnleiter oder die Harnblase verletzt werden. M. Leroux 1948; E. Neumann, J.M. Thoulon, J. Favier 1964; A.D.H. Browne, T. Hynes 1965: W. Thein, D.J. Mc Sweeney 1964. S.El Mahgoub,El Zenig 1971; E.Töll 1980.

Der bloße Querschnitt im unteren Uterinsegment birgt in sich die Gefahr einer Beschädigung der Arteria uterina und der Harnblase, wenn beim Entwickeln des kindlichen Kopfes bzw. beim Herausholen des Kindes Schwierigkeiten auftreten. Es kann dann zu einer Ruptur der Inzisionsecken im Uterus und möglicherweise gleichzeitig auch zu einer Uterusruptur nach unten kommen. Die Blutstillung durch hämostatische Nähte kann eine Harnleiterverletzung hervorrufen, wenn nämlich beim Setzen der Nähte ein Harnleiter mit erfaßt wird.

Sehr wenige Geburtshelfer führen einen Längsschnitt im unteren Teil der Gebärmutter aus. M. Lacomme, D. Lewin 1962; J.P. Greenhill 1968. Ausnamenweise massive-seitliche Verwachsungen, oder massive Krampfadern.

Beim Längsschnitt im unteren Teil des Uterus droht die große Gefahr der Ruptur nach oben, wobei das Corpus uteri geschädigt wird, oder nach unten, wodurch eine starke, schwer zu beherrschende Blutung entsteht, oder eine starke Blutung mit gleichzeitiger Schädigung der Harnblase. Die Narbe nach diesem Schnitt ist die gleiche wie nach einem korporalen Längsschnitt. L. Chastrusse, A. Dia 1966; L.Chastrusse,G.Maleviale 1966; J.M.Harley 1980.

Als Folge der beim Längsschnitt im unteren Teil der Gebärmutter entstandenen Harnblasenschädigung kann eine Zervix-Blasen-Fistel entstehen. Besonders scharfe Kritik am Längsschnitt im unteren Teil der Gebärmutter übten R. Musset und E. Magder 1965.

Einige Geburtshelfer bleiben aus persönlicher Ansicht bei der Anwendung des Längsschnitts im unteren Teil des Uterus. A.J. Bret, J.S. Ramos 1968.

Die Mehrzahl der Geburtshelfer ist allerdings anderer Meinung und praktiziert den quergebogenen Schnitt nach Fuchs im unteren Uterinsegment, die vollkommene Methode, bei der eine Narbe bleibt, die die Organfunktion nicht beeinträchtigt und eine zukünftige physiologische Entbindung ermöglicht. H. Fuchs 1933; P. Pedowitz, R.M. Schwartz 1957; W. Thein, D.J. Mc Sweeney 1964; P. Magnin, J.M. Thoulon 1968; L.Mann,P.Gallant 1979; R.Kepp,H.J.Staemmler 1980; G.Martius 1980.

Aufgrund meiner persönlichen langjährigen Erfahrungen als Operateur und Assistent bei 5103 Schnittentbindungen bin ich der Ansicht, daß nur der Kaiserschnitt nach Fuchs die besten Ergebnisse

bringt. Er erhält die Organfunktion und macht spätere physiologische Geburten möglich.

Tabelle I

XI. Erlaubte Faktoren für die physiologische Entbindung von Frauen nach Kaiserschnitt sowie Indikationen und Faktoren für den sekundären Kaiserschnitt

Früher hatte man bei Frauen nach Kaiserschnitt vor einer folgenden physiologischen Entbindung die Uterusnarbe durch Palpationsuntersuchung beurteilt. Durch Palpieren konnte man in der Quernarbe im unteren Teil der Gebärmutter Vertiefungen verschiedener Größe und Gestalt feststellen. Größe, Regelmäßigkeit und unterschiedlich ausgeprägte Vertiefung ließen Schlüsse auf die Beständigkeit der Quernarbe zu. Die Ergebnisse der Palpationsuntersuchung waren allerdings ungenau und gaben auch manchmal falsche Hinweise darauf, wie die Entbindung einer Frau nach Kaiserschnitt durchzuführen sei. L.O.S. Poidevin 1961; J.M Thoulon, A. Rey 1966.

Eine Röntgenuntersuchung der Gebärmutter mit Kontrastmittelapplikation (mittels einer zähflüssigen, wäßrigen oder öligen Lösung) - die Hysterographie - ist eine exakte Untersuchungsmethode der Narbenfestigkeit nach dem Kaiserschnitt.

Eine Hysterographie zur Untersuchung des Gebärmutterzustandes und zur Bestimmung der Narbe nach dem Kaiserschnitt hat K. Baker 1955 eingeführt. Viele große Entbindungsanstalten verwenden seither die Hysterographie als eine Routineuntersuchung bei Frauen nach Kaiserschnitt.

Viele Geburtshelfer konnten aufgrund der Ergebnisse der Hysterographie die Kennzeichen für die Beständigkeit der Narbe nach dem Kaiserschnitt bekanntgeben, die für die nächste Schwangerschaft und die Art der Entbindung wichtig sind. K. Baker 1955; V.J. Bokner 1960; M. Foukas 1962; W.Z. Polishuk, M. Sharf, L. Rolan 1963; J.P. Durkan 1964; R. Merger, V. Loffredo, M. Chelli 1964; A. Fanelli, F. Lauro 1965; J.M. Thoulon 1966; H. Schioler, M. Eiken, Bj. Ovlisen, D. Trolle 1967; W. Gelpke 1969; F. Lepage, B. Nöel, L. Lemmere. L. Schramm 1959: L.O.S. Poidevin 1961 und 1965: W.Obolensky,V.O.Zürcher 1963; A.Russel,D.Hewlet 1969; M.J.Whitelaw, T.N.Toster,W.H.Graham 1970; Y.Malinas 1971; E.J.Plotz 1974; A.M.Sieger 1977; R.Musset 1979.

Viele Verfasser gaben als Kennzeichen einer schlechten Heilung der Gebärmutterwunde eine veränderte, senkrecht wie waagerecht vergrößerte Isthmusgestaltung an. N. Pasetto, A. D'Anna, V. Niccoli, L. De Camillis 1962; H. Gwozdz 1962; R. Le Cannelier, P. Bourgoin, C. Ballon, P. Breton, L. Benoit 1963; P. Magnin, J.M. Thoulon 1968.

Nach dem Vergleich der klinischen mit den hysterographischen Untersuchungsergebnissen kann man nun die Ursache einer schlechten Heilung feststellen und die durchgeführten Operationen kontrollieren, ebenso die angewandte Operationsmethode. F. Lepage, B. Nöel, L. Lemmere, B. Schramm 1959; J. Varangot, A. Granjon, S. Yannotti 1959; v. Ruiz-Velasco, R. Guerro, A. Morales, R. Gamiz 1965; A. Granjon, P. Parent 1966; P. Dellenbach, P. Muller 1968.

Eine Ortung der Uterusquernarbe nach dem Kaiserschnitt ist von der genügenden Ausbildung des unteren Teils der Gebärmutter abhängig. Die Stelle der Deformation der vorderen, inneren Uteruswand wird in den hysterographischen Ergebnissen von der Quernarbe nach Kaiserschnitt im unteren Uterinsegment bestimmt. F. Lepage, B. Nöel, L. Lemmere, B. Schramm 1959; L.O.S. Poidevin 1959. A.Russel,D.Hewlet 1969; Y.Malinas 1971.

Der Augenblick, in dem das untere Uterinsegment gebildet wird, ist von großer Bedeutung. Vom Grad der Ausbildung des unteren Uterinsegments hängen die günstigen Bedingungen für die Wundheilung und die Entstehung einer normalen Narbe ab. Eine ungenügende Ausbildung des unteren Uterinsegments hat Operations- und Nachoperationskomplikationen, zudem eine schlechte Narbenqualität und Plazierung zur Folge. Die Heilung der Wunde bei richtig ausgebildetem unterem Uterinsegment verläuft komplikationslos und die Hysterogramme weisen auf kleine Deformationen hin; das ist die Quernarbe, die sich tief im Bereich des inneren histologischen Ausganges - Ostium internum histologicum - befindet. Der anatomische Ausgang und der Isthmus sind nicht deformiert.

Manchmal muß man jedoch schon vor Beginn der Uteruskontraktionen operieren, wenn das untere Uterinsegment nur andeutungsweise bzw. noch gar nicht geformt ist. Dann liegt, trotz der Bemühungen des Operateurs, der Querschnitt zu hoch, nämlich im unteren Teil des Corpus uteri; desgleichen die entstehende Narbe. Hysterographischen Ergebnissen zufolge entstanden oft nach notgedrungen verfrüht ausgeführtem Kaiserschnitt große Deformationen der Uterusquernarbe, die manchmal oberhalb des anatomischen inneren Ausgangs liegen. J.M. Thoulon 1966; H. Schioler, M. Eiken, Bj. Ovlisen, D. Trolle 1967; H. Schreiber, K. Köhler 1967; H. Schilling, H.Schreiber 1967; Y.Tanaka,M.Tanaka 1968; J.M.G.Harley 1980.

Die innere Form der Gebärmutter ist während der Follikulationsphase, 5 - 12 Tage nach dem ersten Zyklustag, als normal zu bezeichnen. Die Gebärmutterschleimhaut befindet sich in der Regenerationsphase ohne Progesteron-Hypertrophie und in dieser Follikulationsphase macht die Hysterographie Deformationen sichtbar. Später, während der Phase der Progesteronhypertrophie, bestehen eine Hypertrophie der Gebärmutterschleimhaut und der Blutgefäße sowie viel Flüssigkeit in den Zellen. Eine derartig verdickte und aufgequollene Gebärmutterschleimhaut verwischt und verändert die normale innere Gestalt der Gebärmutter und der Zervix.

Zum Einfüllen des Kontrastmittels muß sich der Apparat genau im Muttermund befinden, damit das Kontrastmittel nicht nach außen durchsickern kann. Es muß langsam und gleichmäßig bei einem Druck von 70 -90 mmHg eingefüllt werden.

Die Aufnahmen sollen schnell ausgeführt werden, wobei zu beachten ist, daß sich das Kontrastmittel noch im Zervixkanal und in der Uterushöhle befinden soll und das Durchsickern in die Bauchhöhle vermieden wird. Es soll unbedingt je eine Aufnahme seitlich, schräg und von vorne gemacht werden. Denn nur durch den Vergleich der Ergebnisse kann die wirkliche Deformation der Gebärmutternarbe festgestellt werden. J.P. Durkan 1964. Das Kontrastmittel muß sehr gut haften, um an der inneren Fläche des Zervixkanals und der Gebärmutterhöhle dicht anzuliegen. Wenn das Kontrastmittel an der inneren Fläche des Zervixkanals und der Gebärmutterhöhle dicht anliegt, gibt es einen guten Kontrast und deutliche Röntgenaufnahmen. Schmerzlindernde Mittel sollten nicht gegeben werden, da sie ein Durchsickern des Kontrastmittels nach außen herbeiführen können. Wäßrige Kontrastmittellösungen rufen keine allergischen oder schmerzhaften Nebenerscheinungen hervor. Endographin-Lösung: Uromiro 30 %. J.P. Durkan 1964; v. Ruiz-Velasco, R. Guerro, A. Morales, R. Gamiz 1964; v. Ruiz-Velasco 1965; v. Ruiz-Velasco, P.G. Lopez, J.R. Arceo, T.R. Dela Loza 1968; Szaniawski 1965-1973; A.Russel,D.Hewlet 1969; Y.Malinas 1971.

Viele Geburtshelfer haben hysterographische Untersuchungen an Frauen nach Kaiserschnitt nach 6 - 8 Wochen, 4 - 6 Monaten und nach 12 Monaten durchgeführt. Sie haben die diesbezüglichen Untersuchungsergebnisse verglichen und dabei festgestellt, daß sich

im Laufe der Zeit die Gestalt der Deformation der Uterusnarbe verändert.

Abhängig vom Zeitpunkt der Aufnahme ist die Gestalt der Narbe unterschiedlich. Viele Verfasser stellten durch die Hysterographie fest, daß bei den Frauen 8 - 10 Wochen nach dem Kaiserschnitt häufiger Narbendeformationen auftreten, als hysterographische Untersuchungen bei denselben Frauen nach sechs Monaten ergaben. Wiederholte hysterographische Untersuchungen derselben Frauen ergaben nach 8, 10 und 12 Monaten unveränderte Narbendeformationen. Diese Verfasser stellten fest, daß das Bild der Narbendeformation nach sechs Monaten gleichbleibt und von Operations- und Nachoperationskomplikationen zeugt.

Als Beweise für Komplikationen bei und nach der Operation sind Narben- und Isthmusdeformationen (Isthmusdehnung) anzusehen. Die Hysterogramme beweisen, daß die Zusammenziehung und Verkleinerung des Uterusmuskelgewebes wie auch der biochemische Veränderungsprozeß der Wundheilung sechs Monate dauert und dann erst abgeschlossen ist. Die Ergebnisse von später wiederholten hysterographischen Untersuchungen sind die gleichen wie die nach sechs Monaten. v. Ruiz-Velasco, R. Guerro, A. Morales, R. Gamiz 1964; N. Pasetto, A. D'Anna, V. Niccoli 1962; A.J. Bret, J.S. Ramos 1968.

Die Interpretation der Hysterogramme und eine daraus folgende richtige Diagnose sind manchmal mit Schwierigkeiten verbunden. Manche Autoren stützten ihre Diagnose nach der Hysterographie auf die Größe der Deformation der inneren Fläche der Uterusvorderwand. C. Lönneberg, J. Astorquiza, A. Rodriquez, C. Carvajal 1962; S.O. Serfaty, E. Repetto 1963; C.E. Unnerus, S. Kalaja 1965.

Andere Autoren stützten nach Interpretation der Hysterogramme ihre Diagnose auf die Gestalt der Deformationen der Innenfläche der Uterusvorderwand. P. Mentasti, G. Accinelli 1963; J.P. Durkan 1964.

Es ist richtig, wenn die Diagnosen von den Hysterogrammen abhängig gemacht werden, die Größe und Gestalt der Deformationen an der Innenfläche der Uterusvorderwand aufzeigen. N. Pasetto, A. D'Anna, V. Niccoli 1962; v. Ruiz-Velasco, R. Guerro, A. Morales, R.Gamiz 1964; B.D.Case,R.Corcoran,N.Jeffcoate,G.H.Randle 1971; A.M.Siegler 1977; R.Musset 1979.

Die Form der Gebärmutter, die Gestaltung der Innenfläche ihrer Vorderwand und die Größe der Deformation geben Aufschluß über den Operations- und Nachoperationsverlauf und auch über etwaige Komplikationen. Große Deformationen der Innenfläche der Uterusvorderwand, wie z.B. eine sackartige, stachel- kegel- oder taschenartige Form, sowie das Eindringen des Kontrastmittels in die Uteruswand weisen auf Komplikationen während und nach der Operation hin.

Die Mehrheit der Autoren liest aus den Hysterogrammen die Form der Innenfläche der Uterusvorderwand ab, und zwar Art und Ausmaß der Deformation. Die erwähnten Autoren geben Muster für die Diagnose aufgrund der Hysterogramme.

Wenn die Hysterographie eine normale Form der Innenfläche der Uterusvorderwand ergibt, so spricht das für einen komplikationslosen Operations- und Nachoperationsverlauf. Zeigen sich auf dem Hysterogramm kleinere Deformationen der Innenfläche der Uterusvorderwand, so ist dies als ein Hinweis auf kleine Operations- und Nachoperationskomplikationen zu verstehen. Läßt das Hysterogramm mittlere Deformationen der Innenfläche der Uterusvorderwand und einen schattigen Belag von 3 - 6 mm Stärke erkennen, so weist das auf eine schlechte, unregelmäßige Heilung hin.

Über große Komplikationen während und nach der Operation informieren diejenigen Hysterogramme, die ausgedehnte Deformationen der Innenfläche der Uterusvorderwand und einen schattigen Belag von mehr als 6 mm Stärke aufweisen.

Operations- und Nachoperationskomplikationen größeren Ausmaßes verursachen Großdeformationen mit Kontrastmittelpenetration in verschiedener Form in die Uterusvorderwand, außerdem Fisteln zwischen Blase und Parametrium.

Diese Muster zeigen, daß eine normale Kaiserschnittnarbe auf den von vorne, seitlich und schräg gemachten hysterographischen Aufnahmen eine regelmäßige Form der Innenfläche der Uterusvorderwand aufweist, bzw. kleine Deformationen auf den seitlich oder schräg durchgeführten Röntgenaufnahmen, mit einem schattigen Belag von ca. 3 mm Stärke. Eine kleine Deformation der Innenfläche der Uterusvorderwand verringert sich bei größerem Druck von 80 - 90 mmHg, oder sie verschwindet ganz. Diese Muster zeigen, daß die Hystero-

gramme der seitlich, schräg und von vorn gemachten Aufnahmen einer schwachen und schlechten Kaiserschnittnarbe, die nach beträchtlichen Operations- und Nachoperationskomplikationen entstand, mittlere Deformationen in Hügel-, Stachel- oder Keilform, mit Schattenbelag von bis zu 6 mm Stärke, aufweisen.

Die Hysterographie kann auch Großdeformationen der Innenfläche der Uterusvorderwand sichtbar machen, mit stärkerem Schattenbelag, in Sack- Beutel- und Taschenform, besonders auf seitlich und schräg durchgeführten Röntgenaufnahmen. Kontrastmittelpenetration in die Uterusvorderwand und zum Parametrium, ebenso Zervix-Blasen-Fisteln, weisen auf sehr große Komplikationen während bzw. nach der Operation hin. F. Lepage, B. Nöel, L. Lemmere, B. Schramm 1959; M. Foukas 1962; W. Obolensky, W.O. Zürcher 1963; L.O.S. Poidevin 1961; H. Schioler, M. Eiken, Bj. Ovlisen, D. Trolle 1967; A.Russel,D.Hewlet 1969; Y.Malinas 1971.
Eine ballonförmige Dehnung der Narbe nach unter hohem Druck (100 - 200 mmHg) vorgenommener Kontrastmittelapplikation weist auf einen schlechten, schwachen Narbenzustand hin.

Trotz der angegebenen Beispiele und Muster für eine Diagnose aufgrund der Hysterographie ist es schwierig, die Belastbarkeit einer Kaiserschnittnarbe bei einer künftigen Schwangerschaft und Geburt zu beurteilen. Manchmal braucht man für die richtige Diagnose die Hilfe eines Röntgenfacharztes.

Obwohl bei der Durchführung derartiger Untersuchungen verschiedene Schwierigkeiten auftreten, liefert doch die Hysterographie genaue und objektive Angaben zum Narbenzustand. Mit Hilfe der Hysterographie kann man den Grad der Deformation der Innenfläche der Uterusvorderwand nach dem Kaiserschnitt ermessen, außerdem eine Isthmusdehnung über 8 mm, welche öfters nach dem ersten Kaiserschnitt zum Vorschein kommt. Diese Isthmusdehnung über 8 mm steht nicht im Zusammenhang mit der Deformation durch die Uterusquernarbe. Sehr oft wurde durch die Hysterographie eine ständige Funktionsstörung des inneren Muttermund-Schließmuskels (Sphinkter ostii interni) entdeckt. Die Hypo- und Dysfunktion des inneren Muttermund-Schließmuskels entstand infolge der ungleichmäßigen Tätigkeit des Muskelgewebes, das durch Narbenfasergewebe geschädigt war. Die Längsdehnung der Zervix kann auch bei einer Gebärmutter ohne

Kaiserschnitt auftreten. Die zervikale Längsdehnung tritt auch bei Deformationen der Innenfläche der Uterusvorderwand und häufiger nach dem sekundären Kaiserschnitt auf, manchmal wird dadurch eine Längsdehnung und eine Anhebung des Uterus bewirkt. Die Längsdehnung des Uterus gibt keinen Aufschluß über die Uterusquernarben-Deformation. E. Tasca, M. Boffano 1962; A. Gwozdz 1962; P. Magin, J.M. Thoulon 1968.

Manchmal bekommt die Innenfläche der Uterusvorderwand nach Kaiserschnitt mit Komplikationen eine regelwidrige Form. Viele Geburtshelfer behaupten, daß eine anomale Form der Innenfläche der Uterusvorderwand ein großes Geburtshindernis mit dem Risiko einer Quernarbenruptur darstellen könne. v. Ruiz-Velasco, R. Gamiz 1966; v. Ruiz-Velasco 1965; v. Ruiz-Velasco, J.R. Arceo, P.G. Lopez, F.R. De la Loza 1968.

Der Kaiserschnitt mit Operations- und Nachoperationskomplikationen, bei dem zusätzliche Nähte erforderlich waren, zweischichtig mit fortlaufender Naht genäht wurde und eine Gebärmutterschleimhautentzündung entstand, zog sehr häufig Verwachsungen der Gebärmutter nach sich. Diese Verwachsungen waren häufiger in der Isthmusgegend und seltener in der Höhe des Corpus uteri festzustellen. Sie bewirken manchmal Unterleibsschmerzen mit Menstruationsstörungen, selten jedoch Sterilität. N. Pasetto, A. D'Anna, V. Niccoli 1962; v. Ruiz-Velasco, R. Guerro, A. Morales, R. Gamiz 1964; I.G. Halbrecht, S. Wolkowitzky 1964; A.J. Bret, J.S. Ramos 1968.

Nach dem Kaiserschnitt im Corpus uteri treten häufiger Gebärmutterverwachsungen auf. E. Siganos, A. Zervoudakis 1966.

Der Kaiserschnitt mit Komplikationen während bzw. nach der Operation verursacht manchmal eine Lageveränderung der Gebärmutter, eine seitliche Knickung der Gebärmutter oder eine Gebärmutterverschiebung. Manchmal ist auch die Achse des Uterus verdreht. Diese Lageveränderung der Gebärmutter entsteht infolge einer Isthmusdeformation durch das Fasergewebe nach der Operation, seltener infolge äußerlicher, postoperativer Verwachsungen. Eine anomale Lage der Gebärmutter bewirkt eine anomale Lage oder eine Deflexionshaltung der Frucht und trägt auch zu Wehenstörungen bei.

Manche Geburtshelfer empfehlen, bei anomaler Lage der Gebärmutter nach Kaiserschnitt erneut einen Kaiserschnitt durchzuführen.

L. Chastrusse 1959; M. Lacomme, D. Lewin 1962; J.M. Thoulon 1966; P.N. Demidkin 1966.

Die Vergleiche der hysterographischen Untersuchungsergebnisse mit den klinischen Informationen über den Operationsverlauf beim Kaiserschnitt können nicht immer alle Ursachen einer Narbendeformation aufhellen. Hier müssen noch weitere Untersuchungen der biochemischen Prozesse bei der Narbenentstehung stattfinden. Die Hysterographie bei Frauen nach Kaiserschnitt klärt auf über den aktuellen Narbenzustand und informiert auch über die Haltbarkeit der Narbe, über die tragbare Belastung während der nächsten Schwangerschaft und über die Wahl der künftigen Entbindungsart.

Außerdem kann die Hysterographie über die Aussichten auf eine künftige Schwangerschaft und Geburt informieren. Die obenerwähnte Untersuchungsmethode gibt auch noch eine weitere wichtige Aufklärung, nämlich eine Absicherung der Frau gegen eventuelle gesundheitliche Komplikationen während der nächsten Schwangerschaft bzw. Geburt. Die Hysterogramme dienen dem Geburtshelfer zur Orientierung bei der Schwangerschaftsüberwachung und der Durchführung der Entbindung bei Frauen nach Kaiserschnitt. Nach einem sekundären Kaiserschnitt und nach weiteren Schnittentbindungen sind häufiger mittlere bis große Narbendeformationen und Kontrastmittelpenetration in die vordere Uteruswand festgestellt worden, als das nach dem ersten Kaiserschnitt der Fall war.

Diese Narbendeformationen vergrößern sich, wenn im unteren Uterinsegment keine Plastik durchgeführt wird, bzw. wenn ein Querschnitt oberhalb der Narbe ausgeführt wird. Bei einer Plastik im unteren Teil der Gebärmutter wird die alte Kaiserschnittnarbe herausgeschnitten und auf diese Weise entsteht eine neue Wunde ohne Narbenzellgewebe. Folglich bildet sich eine neue Narbe und zwar in der gleichen Art wie schon nach dem ersten Kaiserschnitt. Wird die alte Narbe nicht herausgeschnitten, so entsteht eine große Narbe mit beträchtlichen Deformationen der Uterusvorderwand.
R. Le Cannelier, P. Bourgoin, C. Ballon, P. Breton, D. Benoit 1963; P. Mentasti, G. Accinelli 1963; J.P. Durkan 1964; A.J. Bret, J.S.Ramos 1968; A.P.Camilleri,T.B usuttil 1968; H.O.Jones 1976; R.Kepp,H.J.Staemmler 1980; G.Martius 1981.
Eigene Auswertungen der Hysterogramme führten zu der Feststellung, daß es 3 - 4mal mehr mittlere bis große Narbendeformationen und

Kontrastmittelpenetration nach dem sekundären und dem wiederholten Kaiserschnitt gibt als nach einem primären Kaiserschnitt. Abhängig von der Zahl der Schnittentbindungen vergrößerte sich die Zahl der Narbendeformationen.

Tabelle III

XII. Physiologische Geburt bei Frauen nach Kaiserschnitt, Indikationen und Bedingungen

Eine Frau, bei der die hysterographische Untersuchung nach dem Kaiserschnitt befriedigende Ergebnisse erbrachte, wenn also keine oder nur geringe Narbendeformationen festzustellen waren, kann physiologisch gebären. Die Hysterographie muß folgendes feststellen: Die reguläre Form des Zervixkanals, den Zustand der Deformation an der vorderen Uteruswand, die Isthmusverbreiterung und die Isthmus-Längsdehnung. Der Zervixkanal muß normal geformt sein, bzw. darf nur eine geringe Deformation aufweisen. Frauen, bei denen durch die Hysterographie eine Längsdehnung des Zervixkanals festgestellt wurde, litten auch unter Wehenstörungen und die Eröffnungsphase dauerte länger. Bei diesen Frauen dauerte die Geburt 15 - 17 Stunden. Bei Frauen, die laut Hysterogramm eine Isthmusverbreiterung aufwiesen, dauerte die Geburt nur maximal 6 - 8 Stunden.

Die untersuchte Gruppe: Schwangere nach Kaiserschnitt, die aufgrund der hysterographischen Ergebnisse auf normalem Wege gebären konnten. Es waren 34 Frauen, davon 28 nach primärem und 6 nach sekundärem Kaiserschnitt. Die Zeitspanne zwischen dem Kaiserschnitt und der Schwangerschaft betrug 8 - 36 Monate. Die Hysterographie ergab folgendes: bei sechs Frauen Kegelform des Zervixkanals, bei 18 Frauen geringfügige Quernarbendeformation, bei vier Frauen Isthmusverbreiterung von 8 - 11 mm, bei zwei Frauen Isthmusdehnung. Angesichts der positiven hysterographischen Ergebnisse mit nur geringer Quernarbendeformation und regulärer Form des Zervixkanals konnte man 24 Frauen bedenkenlos physiologisch gebären lassen. Die Geburten verliefen ohne Komplikationen. Eine Palpationsuntersuchung nach der Entbindung ergab keine Quernarbendeformation.

Bei sechs Frauen waren mit Hilfe der Hysterographie mittlere Quernarbendeformationen festgestellt worden. Da diese Frauen über einen guten Gesundheitszustand verfügten, ließ man sie ebenfalls physiologisch gebären, und zwar angesichts des fortgeschrittenen Geburtsstadiums. Diese Frauen wurden erst gegen Ende der Eröffnungsphase bzw. in der Austreibungsphase ins Krankenhaus eingeliefert. Die Palpationsuntersuchung nach der Geburt ergab eine kirschgroße Narbendeformation, wobei jedoch die Narbenintegrität vollständig erhalten geblieben war. Aufgrund der Ergebnisse der Hysterographie

waren diese Frauen eigentlich für eine Schnittentbindung vorgesehen.

Zwei Schwangere, bei denen die Hysterographie nach dem Kaiserschnitt große Quernarbendeformationen ergeben hatte, waren für einen sekundären Kaiserschnitt vorgesehen, gebaren jedoch durch die Scheide. Die erste Patientin, B.J., 25 Jahre, war vom ersten Kind durch Kaiserschnitt entbunden worden. Ein vorzeitiger Blasensprung und die frühzeitige Gebärmutterkontraktion waren die Ursache für Komplikationen während und nach der Operation. Beim Herausziehen der Frucht entstanden große Einrisse in den Inzisionsecken des Uterus und zusätzlich eine Uterusruptur nach unten mit starker Blutung. Die Blutungshemmung wurde durch viele hämostatische, tiefliegende Drucknähte bewirkt. Die Uteruswunde wurde zweischichtig zusammengenäht: die erste Schicht mit Einzelnähten, die zweite Schicht mit fortlaufenden Nähten. Als kleine postoperative Komplikation stieg die Temperatur drei Tage lang bis 38°C. Die sieben Monate nach dem Kaiserschnitt durchgeführte Hysterographie machte eine große Narbendeformation an der Grenze des unteren Isthmusrandes sichtbar. Eine 21 Monate nach der Schnittentbindung vorgenommene gynäkologische Untersuchung der Patientin ergab eine Schwangerschaft im zweiten Monat. Die Patientin fühlte sich von Beginn der Schwangerschaft an schlecht und klagte über Unterleibsschmerzen. Sie war außerstande, Harn zu lassen, es bestand Harnverhaltung. Verschiedene Schwierigkeiten und Behinderungen stellten sich ein. Unter anderem konnte die Patientin nicht in aufrechter Haltung arbeiten. Mehrmals durchgeführte Tastuntersuchungen und Scheidenspiegelungen ergaben, daß der Muttermund der Patientin geschlossen war. Es wurde ein sekundärer Kaiserschnitt geplant. In der 38. Schwangerschaftswoche wurde die Patientin ins Krankenhaus eingeliefert.

Zu Beginn der 40. Schwangerschaftswoche stellten sich Wehen ein, und sehr schnell kam das Kind auf normalem Weg zur Welt. Die Palpationsuntersuchung nach der Geburt ergab eine pflaumengroße Narbenvertiefung.

Durch die sieben Monate nach der Entbindung durchgeführte Hysterographie wurde eine große, ballonförmige Narbendeformation festgestellt. Die oben beschriebene physiologische Entbindung der Patientin nach vorausgegangenem Kaiserschnitt mit anschlie ender Narbendeformation des Uterus beweist, daß trotz genauer Hilfsuntersuchungen Schwierigkeiten hinsichtlich der Geburtsprognose auftreten.

Gleichzeitig weist sie auf paradoxe Begleiterscheinungen hin, die bei einer Geburt auftreten können. Die Patientin hatte den Vorschlag einer operativen Teilplastik im unteren Uterinsegment abgelehnt.

Die zweite Patientin, C.J., 36 Jahre, war zweimal durch Kaiserschnitt entbunden worden. Es gab weder während noch nach der zweiten Schnittentbindung Komplikationen bei der Patientin. Die acht Monate nach dem Kaiserschnitt durchgeführte Hysterographie wies auf eine große Narbendeformation hin. Im vierten Jahr nach dem sekundären Kaiserschnitt war die Patientin wieder schwanger, sie hatte eine gute, positive Einstellung zu dieser gewollten und geplanten Schwangerschaft. Sie befand sich während der ganzen Schwangerschaft unter genauer gynäkologischer Beobachtung und unterzog sich auch regelmäßig den Laboruntersuchungen. Das allgemeine Befinden der Frau war während der ganzen Schwangerschaft gut. Die Patientin fand sich während der Eröffnungsphase mit regelmäßiger Wehentätigkeit im Kreißsaal ein. Die Geburt erfolgte schnell und ohne Komplikationen. Die Palpationsuntersuchung nach der Geburt ergab eine ausgedehnte Narbenspaltung von 4 - 5 cm Länge, die sich zum Blasen- und Gebärmutterperitoneum aushöhlend erstreckte. Der Allgemeinzustand der Wöchnerin war gut. Blutdruck 120:80, Puls 80 - 86 min.

Bei der acht Monate nach der physiologischen Entbindung durchgeführten Hysterographie stellte sich eine ballonförmige Quernarbendeformation heraus. Die Patientin ist nicht zu einer operativen Teilplastik der Gebärmutter erschienen.

Trotz der Unterstützung durch die Hilfsuntersuchungen kann man bei einer Gebärenden nach dem zweiten Kaiserschnitt nur schwer eine Geburtsprognose machen.

Gleichzeitig zeigt sich die Möglichkeit von paradoxen Begleiterscheinungen in der Gebärmutter mit großen Narbendeformationen nach dem Kaiserschnitt, die sich dann bei der Geburt bemerkbar machen. Trotz der Quernarbenschädigung bei der Geburt, einer Narbenspaltung, waren keine besonderen Vorkommnisse zu verzeichnen. Die Blutung bei der Geburt war normal. Sie hörte auf, nachdem Mittel zum Zusammenziehen des Uterusmuskels verabreicht worden waren.

Bei Frauen nach Kaiserschnitt, deren Uterus große Narbendeformationen aufweist, sollte übereinstimmend mit einem geburtshilflichen Prinzip ein Kaiserschnitt durchgeführt werden. Bei den genannten

Frauen nach Kaiserschnitt mit großen Narbendeformationen erfolgte die physiologische Geburt von Natur aus, infolge biologischer Prozesse. Die übrigen Frauen, bei denen mittels der Hysterographie nur geringe Narbendeformationen festgestellt wurden, konnte man ohne Bedenken auf natürlichem Wege gebären lassen. Die Palpationsuntersuchung nach der Geburt wies bei diesen Frauen keine Narbenspaltung nach. Durch die Hysterographie wurde bei ihnen nur eine kirschgroße Vertiefung der Narbendeformation festgestellt.

Tabelle V

Abbild.1. Abbild.2.

Abbild.1. Das Hyserogramm weist eine kleine Deformation der vorderen Wand der Gäbärmutter, nach einem Kaiserschnitt nach.
Abbild.2. Das Hysterogramm dieser Patientin nach der nächsten physiologischen Geburt, weist auch eine kleine Deformation der der vorderen Wand der Gebärmutter nach.

Abbild.3. Abbild.4.

Abbild.3. Das Hysterogramm weist nach einem Kaiserschnitt eine kleine Deformation der vorderen Wand der Gebärmutter und eine Längsdehnung des Gebärmutterhalses nach.(Am.J.Obstet.Gynec.).
Abbild.4. Das Hysterogramm dieser Patientin nach der nächsten physiologischen Geburt weist eine kleine Deformation der vorderen Wand der Gebärmutter und Dehnung des Gebärmutterhalses nach.

Abbild.5. Abbild.6.

Abbild.5. Das Hysterogramm weist eine kleine Deformation der vorderen Wand der Gebärmutter nach einem Kaiserschnitt nach.(Am.J. Obstet.Gynec.)

Abbild.6. Das Hysterogramm dieser Patientin nach dem zweitem Kaiserschnitt, weist eine große Deformation der vorderen Wand der Gebärmutter nach.(Am.J.Obstet.Gynec.).

Abbild.7. Abbild.8.

Abbild.7. Das Hysterogramm weist eine kleine Deformation der vorderen Wand der Gebärmutter nach einem Kaiserschnitt nach.(Am.J. Obstet.Gynec.).

Abbild.8. Das Hysterogramm dieser Patientin weist nach dem zweiten Kaiserschnitt eine Deformation der vorderen Wand der Gebärmutter nach.

Abbild.9. Abbild.10.

Abbild.9. Das Hysterogramm dieser Patientin weist nach dem zweiten Kaiserschnitt zwei kleine Deformationen der vorderen Wand der Gebärmutter und eine Längsdehnung des Gebärmutterhalses nach.
Abbild.10. Das Hysterogramm weist eine mittlere Deformation der vorderen Wand der Gebärmutter und eine Längsdehnung des Gebärmutterhalses nach einem Kaiserschnitt nach.

Abbild.11. Abbild.12.

Abbild.11. Das Hysterogramm dieser Patientin weist nach dem zweiten Kaiserschnitt eine normale innere Fläche der vorderen Wand der Gebärmutter und eine Längsdehnung des gebärmutterhalses nach.
Abbild.12. Das Hysterogramm weist eine Großdeformation der vorderen Wand der Gebärmutter nach dem ersten Kaiserschnitt nach.

Abbild.13. Abbild.14.

Abbild.13. Das Hysterogramm dieser Patientin, weist nach der sekundären physiologischen Geburt, eine Großdeformation der vorderen Wand der Gebärmutter nach.

Abbild.14. Das hysterographische Ergebnis, weist nach dem zweiten Kaiserschnitt eine große Deformation der inneren Fläche der vorderen Wand der Gebärmutter nach.(Am.J.Obstet.Gynec.).

Abbild.16.

Abbild.16. Das Hysterogramm dieser Patientin in schräger Position, weist eine sehr große Deformation der vorderenWand der Gebärmutter nach.(Am.J.Obstet.Gynec.).

Abbild.15.

Abbild.15. Das Hysterogramm dieser Patientin , weist nach der nächsten, dritten, physiologischen Geburt, eine sehr goße Deformation der vorderen Wand der Gebärmutter nach. (Am.J.Obstet.Gynec.

Abbild.17. Abbild.18.

Abbild.17. Das Hysterogramm, weist neun Monate nach dem Kaiserschnitt eine Isthmusdehnung nach.

Abbild.18. Das Hysterogramm dieser Patientin nach der nächsten Geburt durch die Scheide, weist eine Isthmusdehnung nach.

Abbild.19. Abbild.20.

Abbild.19. Das Hysterogramm weist eine Kontrastmittelpenetration in der Deformationsgegend der vorderen Wand der Gebärmutter und eine Isthmusdehnung nach.

Abbild.20. Das Hyserogramm dieser Patientin nach dem zweiten Kaiserschnitt, weist eine kleine Deformation der vorseren Wand der Gebärmutter und einen normalen Isthmus nach.

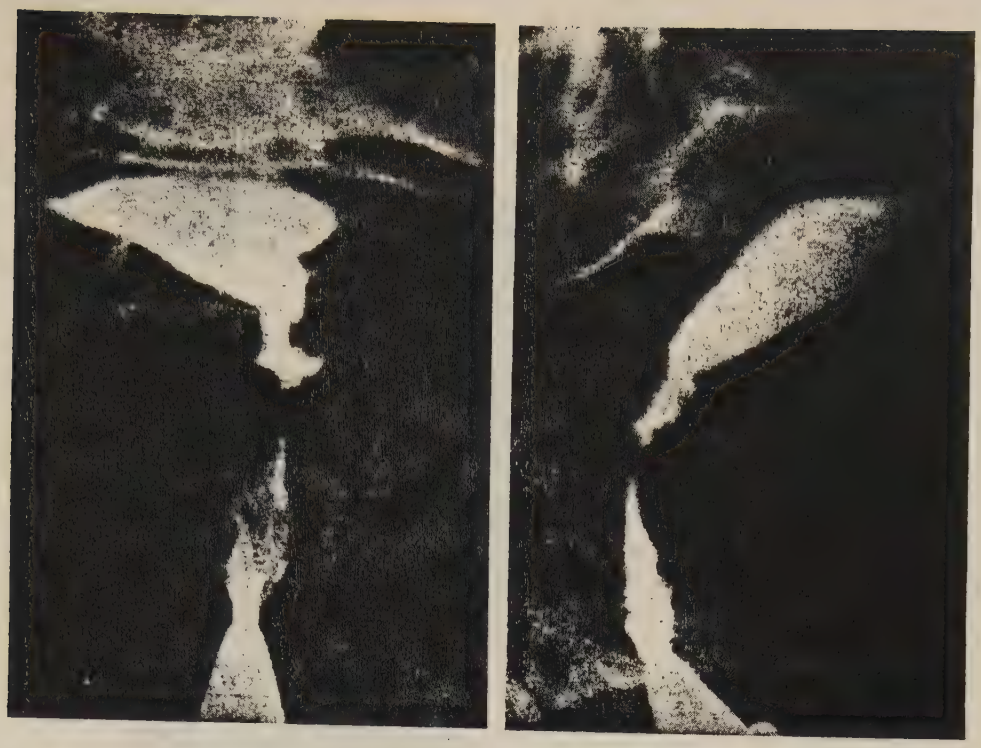

Abbild.21.

Abbild.21. Das Hysterogramm dieser Patientin in-vorderer-hinteren und schrägen Position, hat eine reguläre Fläche der vorderen Wand der Gebärmutter, nach dem classischen Kaiserschnitt und eine große Deformation nach den nächsten vier Kaiserschnitten im unteren Teil der Gebärmutter nachgewiesen.

Abbild.22. Abbild.22a.

Abbild.22. Das Hysterogramm dieser Patientin in vorder.-hinteren Position, nach dem nächsten classischen Kaiserschnitt, weist eine große Deformation des Isthmus nach.

Abbild.22a. Das Hysterogramm dieser Patientin in schräger Position hat nach dem zweiten classischen Kaiserschnitt eine Deformation der Längsnarbe und eine große Deformation des Isths., nach vier Qur"-Kaiserschnitten nachgewiesen.(Am.J.Obstet.Gynec.).

Abbild.23.

Abbild.23. Das Hysterogramm hat vier Deformationen in der Narbengegend nach dem Querkaiserschnitt nachgewiesen. (Ann.Radiol.Paris).

XIII. Der sekundäre Kaiserschnitt: Indikationen und Bedingungen

Eine Frau, deren Hysterogramme ungünstig aussehen, muß beim nächsten Mal durch Kaiserschnitt entbunden werden. Bei Frauen nach Kaiserschnitt, deren Hysterogramme eine reguläre Form des Zervixkanals bzw. geringfügige Narbendeformationen aufwiesen, bei denen jedoch andere, zusätzliche Indikationen vorlagen, wurde die Entbindung durch Kaiserschnitt vorgenommen.

Die untersuchte Gruppe bestand aus 39 nach Kaiserschnitt schwangeren Frauen, und zwar aus den Frauen mit ungünstigen Hysterogrammen und aus denen mit zufriedenstellenden Hysterogrammen, bei denen jedoch andere Indikationen hinzugekommen waren. Diese Frauen wurden durch Kaiserschnitt entbunden. 36 Frauen hatten bisher einen Kaiserschnitt, 3 Frauen bereits mehrere. Bei 11 der Schwangeren wurde eine reguläre Form des Zervixkanals und bei 17 kleine Narbendeformationen festgestellt. In beiden untersuchten Gruppen waren vor oder während der Wehen zusätzliche, neue Sektioindikationen eingetreten. Als zusätzliche, neue Sektioindikationen waren anzusehen: ein vorzeitiger Blasensprung mit Zusammenziehung der Gebärmutter, eine regelwidrige Fruchtlage (Beckenend-, Schräglage), eine regelwidrige Haltung der Frucht (Deflexion). Bei 28 nach Kaiserschnitt gebärenden Frauen ergaben diese pathologischen Situationen Indikationen zur Schnittentbindung. Von den anderen Gebärenden wiesen 5 mittlere Quernarbendeformationen auf, 5 hatten große Quernarbendeformationen und bei einer Frau wurde festgestellt, daß das Kontrastmittel in die vordere Uteruswand eindrang, was jeweils für eine Sektioindikation ausreichte. In der Gruppe mit der regulären Form des Zervixkanals und kleinen Narbendeformationen ergab die makroskopische Untersuchung eine sehr kleine Narbe. Durch Palpation wurde eine Quernarbe in Form einer kleinen Verdickung festgestellt.

Der Schnitt im unteren Uterinsegment wurde in der Narbe durchgeführt, anschließend wurde die Narbe herausgeschnitten. In Ausnahmefällen wurde der Schnitt etwas oberhalb der alten Quernarbe durchgeführt.

Als sehr wichtiger Faktor beim sekundären Kaiserschnitt ist die Form des Schnittes anzusehen. Wenn ein bloßer Querschnitt ausgeführt wird, können beim Herausziehen des Kindes Schwierigkeiten

entstehen; es kann eine Uterusruptur eintreten und zwar häufig in der linken Wundecke und im unteren Wundrand. Solche Komplikationen sind immer mit einer sehr heftigen Blutung verbunden, was hämostatische Nähte notwendig macht. Diese hämostatischen Nähte tragen zu weiteren postoperativen Komplikationen bei und verursachen eine ausgedehnte Quernarbendeformation der Uterusvorderwand. Nur ein quergebogener Schnitt im unteren Uterinsegment ist wirklich sicher und schützt die Wunde vor Schädigungen.

In der untersuchten Gruppe der 11 Schwangeren nach sekundärem Kaiserschnitt hatte die Hysterographie bei 8 Frauen eine reguläre Form des Zervixkanals und eine geringe Narbendeformation ergeben. Bei 2 Frauen wiesen die Hysterogramme sehr kleine Narbendeformationen nach und bei einer Frau eine große Narbendeformation. Bei dieser Frau hatte es während und nach der Operation Komplikationen gegeben. Bei 3 Frauen wurde mittels der Hysterographie eine Längsdehnung des Isthmus festgestellt. An 16 der operierten Frauen hatte man beim sekundären Kaiserschnitt eine Narbenbiopsie durchgeführt. Histopathologische Untersuchungen dieser bioptisch entnommenen Narbengewebsproben wiesen in 13 Fällen eine starke Verminderung des Bindegewebes nach. Bei 5 der nach dem ersten Kaiserschnitt untersuchten Frauen zeigten die Hysterogramme mittlere Narbendeformationen. Während des sekundären Kaiserschnittes wurde ein weitläufiges, die Narbengrenze überschreitendes Wuchern des Bindegewebes festgestellt. Bei 3 der operierten Frauen wiesen histopathologische Untersuchungen nur Spuren von Bindegewebe nach. Bei 5 Frauen nach dem ersten Kaiserschnitt ergab die hysterographische Untersuchung eine große Narbendeformation. Bei einer Frau nach primärem Kaiserschnitt stellte das Hysterogramm eine große Narbendeformation mit Kontrastmittelpenetration in die vordere Uteruswand dar. Bei diesen 6 Frauen nach primärem Kaiserschnitt, die große Narbendeformationen aufwiesen, wurde ein sekundärer Kaiserschnitt durchgeführt. Bei 4 dieser Frauen wurde der sekundäre Kaiserschnitt zu Beginn der Uteruskontraktionen durchgeführt und bei 2 Frauen wurde er ohne Uteruskontraktion vorgenommen. Bei diesen 6 Frauen mit großen Narbendeformationen stellte sich während des sekundären Kaiserschnitts die Quernarbe als sehr dünn und nach außen gewölbt heraus.

Gebärende, bei denen das Kontrastmittel in die Uterusvorderwand eingedrungen war, wiesen beim sekundären Kaiserschnitt in der Narbe ein großes Loch auf. Durch dieses Loch quoll ein Teil der Fruchtblase hervor und ließ Teile des Kindes erkennen. Bei fünf der Frauen wurde während des Kaiserschnitts eine Plastik im unteren Uterinsegment durchgeführt. Hier stellte sich mittels der Hysterographie später folgendes heraus: Bei einer Frau reguläre Form des Zervixkanals. Bei drei untersuchten Frauen kleine Narbendeformationen. Bei einer Frau eine große Narbendeformation. Bei dieser Frau war während des sekundären Kaiserschnitts keine Gebärmutterplastik gemacht sondern der Querschnitt oberhalb der alten Quernarbe durchgeführt worden. Bei einer Frau wurde eine Längsdehnung des Isthmus festgestellt. Die histopathologische Untersuchung einer großen Narbendeformation ergab Wucherungen des faserigen Bindegewebes. Bei einer anderen Frau machten histopathologische Untersuchungen große Wucherungen des faserigen Bindegewebes und einen Entzündungszustand sichtbar. Die erste Patientin, Frau Z.G., 30 Jahre alt, wurde durch Kaiserschnitt entbunden. Der Uterus wurde zweischichtig genäht, die zweite Schicht mit fortlaufender Naht. Während und nach der Operation wurden keine Komplikationen festgestellt. Eine 12 Monate nach dem Kaiserschnitt durchgeführte Hysterographie ergab eine große Narbendeformation mit Kontrastmittelpenetration in der vorderen Uteruswand. Vier Jahre nach dem Kaiserschnitt war die Patientin wieder schwanger. Sie hatte geringfügige Unterleibsschmerzen. Aufgrund der Ergebnisse der Hysterographie kam die Frau bei Wehenbeginn zum sekundären Kaiserschnitt ins Krankenhaus. Bei der Operation wurde folgendes festgestellt: die Quernarbe war sehr dünn und hatte ein Loch, durch das die Fruchtblase zu sehen war. Während derselben Operation wurde eine Plastik im unteren Teil der Gebärmutter gemacht. Die neue Uteruswunde wurde einschichtig mit Knopfnaht verschlossen. Komplikationen während oder nach der Operation traten nicht auf. Acht Monate nach dem Kaiserschnitt ergab die hysterographische Untersuchung eine glatte Innenfläche der Uterusvorderwand und eine reguläre Form des Zervixkanals.

Die zweite Patientin, Frau Z.J., 25 Jahre alt. Neun Monate nach dem Kaiserschnitt wurde bei ihr durch Hysterographie eine große Narbendeformation festgestellt. 18 Monate nach dem Kaiserschnitt ergab eine gynäkologische Untersuchung eine Schwangerschaft im zweiten Monat. Während der Schwangerschaft litt diese Patientin unter stän-

digen Unterleibsschmerzen und Blasendruck. Zeitweise mußte sie Bettruhe einhalten. Angesichts der sich steigernden Unterleibsschmerzen und ständiger Harninkontinenz sowie eines Unruhezustandes dieser Patientin wurde zu Beginn der 39. Schwangerschaftswoche der sekundäre Kaiserschnitt durchgeführt. Bei dieser Operation stellte sich eine sehr dünne Quernarbe mit einem dreifingerbreiten Loch und vorquellender Fruchtblase heraus. Das Loch in der Quernarbe war ohne Wehentätigkeit, d.h. also durch die schwangerschaftsbedingte Vergrößerung und Ausweitung der Gebärmutter entstanden. Während des Kaiserschnitts wurde eine große untere Teilplastik des Uterus durchgeführt. Die Ränder der neuen Uteruswunde wurden einschichtig mit Einzelnaht verschlossen. Eine histopathologische Untersuchung der Quernarbe ergab große Wucherungen der Bindegewebsfasern mit entzündlichen Herden.

Acht Monate nach dem sekundären Kaiserschnitt wurden durch Hysterographie mittlere Narbendeformationen und eine Isthmus-Längsdehnung festgestellt.

Die dritte Patientin, Frau J.L., 23 Jahre alt. Das erste Kind kam durch Kaiserschnitt zur Welt. Grund für diese Schnittentbindung war eine Kopfdeflexion des Kindes: Gesichtslage. Die Uteruswunde wurde zweischichtig zusammengenäht, die zweite Schicht durch fortlaufende Naht. Komplikationen während oder nach der Operation traten nicht auf. Die 12 Monate nach dem Kaiserschnitt durchgeführte Hysterographie ergab eine große Narbendeformation mit Kontrastmittelpenetration in der Vorderwand der Gebärmutter. Vier Jahre nach dem Kaiserschnitt wurde durch gynäkologische Untersuchung eine Schwangerschaft in der zehnten Woche diagnostiziert. Während der gesamten Schwangerschaft wurde die Patientin von einem Geburtshelfer überwacht. Vorübergehend litt sie an Unterleibsschmerzen und Druck auf die Blase. Der sekundäre Kaiserschnitt wurde zu Beginn der 40. Schwangerschaftswoche in der ersten Kontraktionsstunde durchgeführt. Dabei wurden das Blasen- und das Gebärmutterbauchfell wegpräpariert. Man stellte eine sehr dünne Quernarbe mit einem mittelgroßen Loch fest. Während der gleichen Operation wurde im unteren Teil der Gebärmutter eine Plastik gemacht. Die Ränder der neuen Uteruswunde wurden einschichtig mit Einzelnaht, ohne Gebärmutterschleimhaut, verschlossen. Komplikationen bei oder nach der Operation gab es nicht. Die histopathologische Untersuchung der Quernarbenausschnitte ergab Wucherungen der Bindegewebsfasern und Entzündungsherde.

Die acht Monate nach dem Kaiserschnitt durchgeführte Hysterographie machte eine kleine Narbendeformation und eine reguläre Form des Zervixkanals sichtbar.

Wenn bei einer Quernarbendeformation und besonders bei einer Quernarbendeformation mit Kontrastmittelpenetration im unteren Uterinsegment keine Plastik ausgeführt wird, vergrößert sich die Ausdehnung der Narbe. Soll beim sekundären Kaiserschnitt keine Gebärmutterplastik gemacht werden, so wird ein Querschnitt oberhalb der alten Quernarbe durchgeführt; auf diese Art bildet sich eine doppelte Quernarbe. Nach mehreren Kaiserschnitten bildet sich eine sehr große Narbendeformation, wenn keine Plastik im unteren Uterinsegment durchgeführt wird. L.O.S. Poidevin 1959; H. Schreiber, K. Köhler 1967. A.Russel,D.Hewlet 1969; Y.Malinas 1971.

Bei Frauen nach Kaiserschnitt, bei denen mittels der Hysterographie eine Längsdehnung des Zervixkanals festgestellt wurde, verlängerte sich die Eröffnungsphase. Eine starke Längsdehnung des Zervixkanals bewirkte eine wesentlich verlängerte Eröffnungsphase. Diese starke Längsdehnung des Zervixkanals war ein großes Geburtshindernis und eine Indikation für den Kaiserschnitt.

Wenn das Hysterogramm bei einer Frau nach Kaiserschnitt eine mittlere Narbendeformation sichtbar macht und keine zusätzlichen Geburtshindernisse vorhanden sind, kann die Frau physiologisch gebären; vorausgesetzt, die Geburt wird intensiv überwacht und der Operationssaal ist vorbereitet.

Bei 6 Frauen nach Kaiserschnitt wurden während des sekundären Kaiserschnitts mittlere Narbendeformationen, Zervixdehnung und breite Narben festgestellt. Diese Narben waren dünner als der Uterusmuskel. Bei vier Frauen wurde während des sekundären Kaiserschnitts eine Plastik im unteren Uterinsegment durchgeführt. Bei zwei dieser vier Frauen ergab die Hysterographie eine gleichmäßige Innenfläche der vorderen Uteruswand, bei den zwei anderen eine sehr kleine Narbendeformation. Bei den Frauen nach sekundärem Kaiserschnitt ohne Plastik im unteren Uterinsegment zeigte das Hysterogramm eine fortbestehende mittlere Narbendeformation und eine Zervixdehnung. Während des sekundären Kaiserschnitts sollte bei jedem Grad der Narbendeformation eine Plastik im unteren Teil der Gebärmutter durchgeführt werden. Die Exzision der Narbe und das Zusammennähen der Wundränder im Muskelgewebe mit Einzelnaht veranlaßt eine normale Rekonstruk-

tion des Uterus mit einer normalen Quernarbe und ermöglicht auch eine künftige physiologische Entbindung.

Beim sekundären und beim weiteren Kaiserschnitt ist die Plastik im unteren Uterinsegment als ein unentbehrlicher Teil der Operation anzusehen. Wird beim sekundären und weiteren Kaiserschnitt keine derartige Plastik gemacht, so bewirkt das eine Vergrößerung der Quernarbendeformation, der Frau droht bei den folgenden Schwangerschaften und Geburten eine Uterusruptur mit weiteren Komplikationen. Wenn während der sekundären oder einer darauffolgenden Schnittentbindung keine Gebärmutter-Teilplastik gemacht wird, soll - mit Zustimmung der Gebärenden - eine Sterilisation durchgeführt werden, um die Frau vor einer Uterusruptur und weiteren Komplikationen während der nächsten Schwangerschaft und Geburt zu bewahren.

Viele Geburtshelfer gestatten bei mittlerer Narbendeformation keine physiologische Geburt, sie führen routinemäßig einen Kaiserschnitt mit Plastik im unteren Uterinsegment durch. Sie weisen darauf hin, daß dieses Vorgehen die betroffenen Frauen vor Schwangerschafts- und Geburtskomplikationen schützt. L.O.S. Poidevin 1965; F. Magin, J.M. Thoulon 1968; A.J. Bret, J.S. Ramos 1968.

Frauen nach Kaiserschnitt, bei denen das Hysterogramm eine große Narbendeformation mit oder ohne Kontrastmittelpenetration in der vorderen Uteruswand sichtbar macht, sollen nur durch sekundären Kaiserschnitt vor oder bei Wehenbeginn entbunden werden. Bei diesen Frauen würde eine physiologische Geburt eine große Gefahr darstellen, und zwar wegen der Komplikationen, die das Leben der Gebärenden bedrohen können.

Die physiologische Entbindung einer Frau mit großer Narbendeformation mit oder ohne Kontrastmittelpenetration in der vorderen Wand der Gebärmutter kann zu einer Spaltung des Narbengewebes führen und bei weiteren Kontraktionen zu einer vollständigen Narbenruptur.

Nach der von mir geschilderten physiologischen Entbindung der Frau nach Kaiserschnitt mit großer Narbendeformation und Kontrastmittelpenetration in der vorderen Uteruswand ergab die Palpationsuntersuchung eine ausgedehnte Spaltung der Narbe.

Durch diesen Narbendefekt wurden das Blasen-Gebärmutter-Peritoneum und die Harnblase untersucht. Bei dieser Frau war von Beginn der Schwangerschaft an ein sekundärer Kaiserschnitt vorgesehen. Im Lauf

des dritten Tages vor dem Geburtstermin traten jedoch regelmäßige Wehen auf, darauf folgte eine schnelle Geburt. Der Blutverlust bei der Geburt betrug 500 ml, nach Verabreichung kontrahierender Mittel hörte die Blutung auf. Der Allgemeinzustand der Wöchnerin nach der Geburt war gut, Puls 92/min, Blutdruck 130:80.

Viele Geburtshelfer teilen mit, daß bei Frauen nach Kaiserschnitt, die große Narbendeformationen mit oder ohne Kontrastmittelpenetration aufwiesen, die physiologische Geburt eine Spaltung des Narbengewebes und folglich einen Narbendefekt herbeigeführt hatte. Bei Frauen mit einem Narbendefekt nach dem Kaiserschnitt kann in der nächsten Schwangerschaft, insbesondere während der Geburt bei einer Wehe, eine Quernarbenruptur des Uterus eintreten. V.Y. Bockner 1960; L.O.S. Poidevin 1961.

Die Quernarbenruptur des Uterus trat bei einer nach Kaiserschnitt gebärenden Frau auf. Bei dieser Patientin war eine regelwidrige innere Gestaltung der Gebärmutter festzustellen. v. Ruiz-Velasco, R. Gamiz 1966.

Bei Frauen nach Kaiserschnitt,die eine große Quernarbendeformation des Uterus mit oder ohne Kontrastmittelpenetration und eine regelwidrige innere Gestaltung des Uterus aufweisen, muß die nächste Entbindung auf jeden Fall durch Kaiserschnitt vorgenommen werden, und zwar entweder vor oder sofort nach Beginn der Wehen.

Die Frauen nach Kaiserschnitt, bei denen diese Quernarbendeformation oder eine anomale innere Gestaltung der Gebärmutter festgestellt wurden, müssen während der gesamten Schwangerschaft unter besonderer geburtshilflicher Überwachung stehen und sich mindestens zwei Wochen vor dem Geburtstermin im Krankenhaus einfinden. Bei Frauen nach Kaiserschnitt mit großer Narbendeformation, mit oder ohne Kontrastmittelpenetration in der Vorderwand des Uterus, müssen beim folgenden Kaiserschnitt diese pathologischen Narben ausgeschnitten werden, und die Uteruswunde soll einschichtig mit Knopfnähten verschlossen werden. Dadurch entsteht eine reguläre Form des Zervixkanals mit normaler oder geringer Narbendeformation.

Nach dem Kaiserschnitt soll immer eine Plastik des unteren Uterinsegments durchgeführt werden - während des sekundären Kaiserschnitts - vor allem jedoch bei Frauen mit pathologischen Narben. Nach einer Plastik im unteren Teil der Gebärmutter bildet sich eine normale

oder kleine Narbendeformation mit regulärer Form des Zervixkanals, was eine physiologische Geburt ermöglicht. Der Kaiserschnitt führt nicht zu Undurchlässigkeit der Eileiter und verursacht keine sekundäre Sterilität. P. Magin, J.M. Thoulon 1968.

Eine sekundäre Sterilität kann nach dem Kaiserschnitt aus folgenden Gründen auftreten:

A. Vermeiden einer Schwangerschaft durch verschiedene Empfängnisverhütungsmittel und -arten.
B. Natürliche Schwierigkeiten bei Befruchtung und Keimnidation nach der physiologischen Geburt und nach dem Kaiserschnitt.
C. Nach Tubenektomie, Tubenunterbindung.
D. Durch natürlichen Rückgang der Fruchtbarkeit bei Frauen über 37 Jahre.

I. Zoltan, T. Janossy, T. Morotsch 1960; M. Lacomme, D. Lewin 1962; P.R. Garcia 1964.

Die Hysterographie beschreibt den Narbenzustand nach dem Kaiserschnitt und weist auf folgende Möglichkeiten hin:

A. Anwendung der entsprechenden Entbindungsform bei Frauen nach Kaiserschnitt.
B. Frauen mit nur geringen Narbendeformationen nach dem Kaiserschnitt können physiologisch gebären.
C. Bei Frauen nach Kaiserschnitt mit mittleren Narbendeformationen ohne zusätzliche Geburtshindernisse kann eine physiologische Entbindung versucht werden. Die diesbezügliche Entscheidung soll das Wohl der Gebärenden und des Kindes berücksichtigen, eine gewisse Vorsicht muß gewahrt werden.
D. Frauen nach Kaiserschnitt mit großen Narbendeformationen mit oder ohne Kontrastmittelpenetration in der vorderen Uteruswand, sollen nur durch sekundären Kaiserschnitt entbunden werden. Die physiologische Entbindung stellt bei diesen Frauen eine sehr große Gefahr dar: eine Narbenruptur ist eine Bedrohung für Mutter und Kind.
E. Wenn sich bei einer Frau nach Kaiserschnitt während des sekundären Kaiserschnitts mittlere und große Narbendeformationen mit oder ohne Kontrastmittelpenetration in die Uterusvorderwand herausstellen, muß eine Plastik im unteren Uterinsegment durchgeführt werden. Dank einer solchen Plastik bilden sich normale

Narben und es entstehen gute Bedingungen für eine physiologische Geburt.

Frauen nach Kaiserschnitt, die mittlere bis große Narbendeformationen bzw. große Narbendeformationen mit Kontrastmittelpenetration in die Uterusvorderwand aufweisen, müssen während der Schwangerschaft unter ständiger und genauer Beobachtung stehen. Nach der 37. Schwangerschaftswoche müssen sich diese Frauen in der Entbindungsstation einfinden. Auch Schwangere nach Kaiserschnitt, bei denen keine Hysterographie gemacht wurde, müssen unbedingt ständig und genau überwacht werden. Diese Frauen müssen sich drei Wochen vor dem Geburtstermin auf der Entbindungsstation einfinden.

Alle Kaiserschnittpatientinnen sollten einen Mutterpaß besitzen. Darin sollten folgende Angaben eingetragen sein: Sektioindikation(en), Operationsverlauf, Nachoperationsverlauf.

Tabelle VI

Abbild.24. Abbild.25.

Abbild.24. Das Hasterogramm weist eine große Deformation mit Kontrastmittelpenetration in der vorderen Wand der Gebärmutter n

Abbild.25. Das Hysterogramm dieser Patientin weist nach dem zwei ten Kaiserschnitt mit Plastik im unteren Teil der Gebärmutter, eine reguläre innere Fläche der vorderen Wand und einen reguläre Gebärmutterhalskanal nach.

Abbild.26.

Abbild.26. Das Hysterogramm weist eine große Deformation der vorderen Wand der Gebärmutter, nach einem Kaiserschnitt nach. (Am.J.Obstet.Gynec.).

Abbild.27.

Abbild.27. Das Hysterogramm dieser Patientin, weist nach dem zweiten Kaiserschnitt eine mittlere Deformatio der vorderen Wand der Gebärmutter und eine Gebärmutterhalslängdehnung nach. (Am.J.Obstet.Gynec.).

Abbild.28.

Abbild.28. Das histopathologische Ergebnis der Quernarbe der Gebärmutter dieser Patientin, weist entzündliche Infiltration und Wucherung des Bindegewebes zwischen dem Muskelgewebe nach.

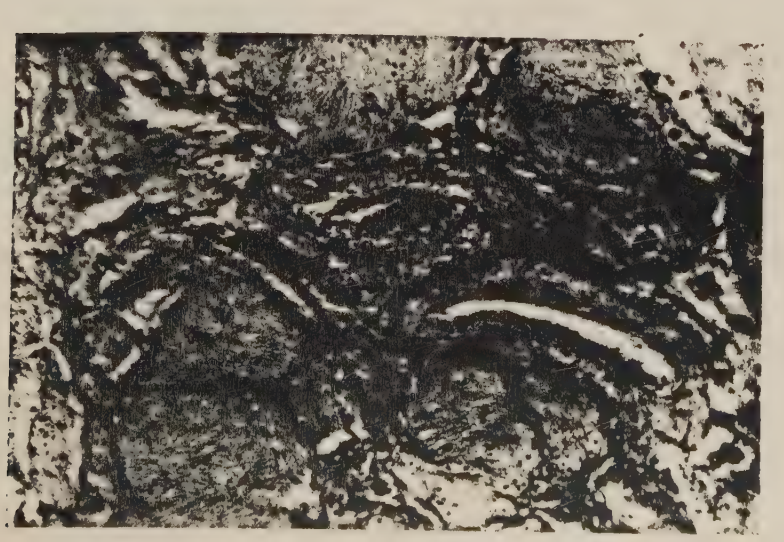

XIV. Behandlungsformen a) bei einer Uterusnarbenruptur nach dem Kaiserschnitt
b) bei einer Ruptur der Gebärmutterwand ohne Narben
c) bei Perforationen der Uteruswand

In der heutigen Geburtshilfe wird man mit einer Uterusruptur fast gar nicht mehr konfrontiert. Es kommen folgende Gründe für eine Uterusruptur in Frage: eine Geburtsdisproportion, eine regelwidrige Fruchtlage (mechanische Verletzungen), mechanische Traumata infolge schwerer manueller geburtshilflicher Eingriffe. Dank der modernen Schwangerschafts- und Geburtsdiagnostik und der häufigeren Durchführung des Kaiserschnitts sind die Uterus-Traumaruptur und die Uterusretraktionsruptur sehr selten geworden. In der modernen Geburtshilfe wird bei allen Regelwidrigkeiten und Geburtshindernissen der Kaiserschnitt angewandt. Dieses Vorgehen hat die Geburtstraumata für die Gebärende und das Kind ganz eliminiert. Ebenso hat es die Anzahl der Frauen mit einer kaiserschnittbedingten Quernarbe des Uterus erheblich vergrößert. In der jetzigen Geburtshilfe tritt die Mehrzahl der Rupturen in der Uterusquernarbe auf. In der medizinischen Fachliteratur wird viel über die Quernarbenruptur des Uterus nach dem Kaiserschnitt berichtet. N. Lours, P. Gavaris, N. Barons 1958; M.Thoulon 1969; M.A.Yussman,D.M.Hayns 1970; E.Boulle, D.Crichton 1976; A.C.Schrinsky,R.C.Benson 1978.
Eine Ruptur der narbenfreien Gebärmutter bei der Uterusretraktion kann in unterschiedlichen Lagen auftreten: Als Ruptur des Corpus uteri längs oder schräg in der Gefäßgegend. Als Abreißen des Uterus, bzw. völliges Zerreißen des Uterus in der Gewölbegegend (Kolporrhexis). L. Seitz, A.L. Amreich 1955.

Die Kontraktionsruptur des Uterus kann bei vielgebärenden Frauen auftreten, wenn der Uterusmuskel negative histologische Veränderungen aufweist und im Gewebe viele ungünstige Bindegewebsfasern enthalten sind. Eine besonders genaue Geburtsüberwachung und eine schnelle Entscheidung sind angezeigt bei Gebärenden mit unbekannter Uterusnarbe und unbekannter Narbentopographie. Die Belastbarkeit der Uterusnarbe hängt von der Menge der Bindegewebsfasern ab, d.h., von dem diesbezüglichen histologischen Ergebnis. Die histopathologische Untersuchung kann bei der Operation, an einer Narbengewebsprobe, durchgeführt werden. Das bei einer Gebärmutterausschabung erhaltene Material läßt keine exakte histopathologische

Diagnose zu.

Heute wird der durch Hysterographie und Laboruntersuchung ermittelte Wert der Uterusnarbe von der Gestalt der Narbe bestimmt.

Nicht alle biochemischen Prozesse hinsichtlich des Entstehens der Gebärmutternarbe sind bekannt, weitere wissenschaftliche Untersuchungen sind notwendig. Die Narbe im Corpus uteri ist besonders vom Platzen bedroht.

Eine Narbenruptur im Corpus uteri kann während der Schwangerschaft auftreten. Nach dem Kaiserschnitt im Corpus uteri tritt eine Narbenruptur mindestens zehnmal häufiger auf als nach dem Kaiserschnitt im unteren Uterinsegment. C.J. Dewhurst 1957; J.D. Garnet 1964; H.Skalba 1955; J.B.Lewson,L.N.Ajaborn 1968; R.Durfee 1972.

Eine Narbenruptur im Corpus uteri verursacht lebensbedrohende Komplikationen: aufgund der heftigen Blutung einen schweren Schock, die Frucht wird in die Bauchhöhle geboren.

Eine Narbenruptur im unteren Teil der Gebärmutter und auch die Ruptur der Quernarbe nach dem Kaiserschnitt im unteren Uterinsegment sind leichtere Erscheinungen, die ohne Komplikationen und sehr oft ohne Schock verlaufen. Diese Quernarbenruptur im unteren Uterinsegment kann während der Gebärmutterkontraktionen auftreten und verursacht selten eine Ruptur des Perimetriums. Diese Quernarbenruptur verläuft oft ohne Blutung, und zwar deshalb, weil die Quernarbe im unteren Uterinsegment nur wenig Blutgefäße hat. Häufig wird die Quernarbenruptur im unteren Uterinsegment erst bei der Palpationsuntersuchung durch die Scheide nach der Entbindung entdeckt. Ohne diese Untersuchung nach der Geburt wird manchmal eine derartige Narbenruptur gar nicht entdeckt. J.D. Garnet 1964.

Die Spaltung des Narbengewebes tritt klinisch ganz anders in Erscheinung als eine plötzliche Uterusruptur, bei der besonders der Schock und ein schlechter Allgemeinzustand zu berücksichtigen sind. Beide pathologischen Zustände, die Spaltung und die Ruptur des Narbengewebes sind verschiedenartig und bedürfen auch verschiedener Behandlungsformen. C.J. Dewhurst 1957; A.G. Douglas, S.J. Birnbaum, J.A. MacDonald 1963; M. Dupont, D. Slawinska 1963; W. Theim, D.J. Mc Sweeney 1965; A.D.H.Browne,T.Hynes 1965; J.B.Lawson,L.N.Ajaborn 1968; B.D.Case,R.Cocoran,N.Jeffcoate,G.H.Randle 1971; E.S.Taylor 1975.

Die Spaltung des Narbengewebes kann man mit der Palpationsuntersuchung durch die Scheide nach der Geburt oder auch während des se-

kundären Kaiserschnitts feststellen. Nach Abpräparieren des Perimetriums zeigte sich das gespaltene Narbengewebe als runde oder ovale Öffnungen verschiedener Größe, durch die die gewölbte Fruchtblase zu sehen war. Die Ränder dieser Öffnungen bluteten nicht, ihr Aussehen sprach dafür, daß die Durchtrennung der Narbenfaser nicht frisch und nicht plötzlich aufgetreten war. Als Ursache dieser Löcher war eine pathologische und schlechte Wundheilung anzusehen. Eine vaginale Tastuntersuchung ist bei den Wöchnerinnen nach Kaiserschnitt als unbedingt notwendig zu erachten.

Dazu gehört auch eine sehr genaue Untersuchung des unteren Uterinsegments während des sekundären Kaiserschnitts. Diese Untersuchungen klären über den aktuellen Zustand der Narbe auf. P. Pedowitz, R.M. Schwartz 1957; N. Lours, P. Gavaris, N. Barons 1958; R. Toulouse, J. Dubois 1960; A.J. Bret. J.S. Ramos 1968; N.N. Gheorgiu. J.Sava,N.Chitu,J.Mocanu,P.Virtel 1969; J.A.Mc Garry 1969; B.D.Case, R.Corcoran,N.Jeffcoate,G.H.Randle 1971; E.S.Taylor 1975.
Zur Zeit wird der aktuelle Zustand der Narbe durch die Hysterographie festgestellt.L.O.S.Poidevin 1961; A.S.Russel,D.M.Hewlett 1969 Y.Malinas 1971.
Die obengenannte Untersuchung stellt den Zustand der Narbe nach dem Kaiserschnitt, nach der Perforation und nach der Uterus-Kontraktionsruptur fest. Der postoperative Verlauf ist besser nach dem Nähen der Uteruswunde als nach dem Entfernen der Gebärmutter nach einer Uterusruptur. Die Mortalität ist geringer, und deshalb wird die konservative Operationsbehandlung vorgezogen. Vom Prinzip der konservativen Operationsbehandlung nach der Uterusperforation kann man in Zwangslagen Abstand nehmen: bei Muskelschädigungen des Uterus in der Gefäßgegend, in der Parametriengegend mit Hämatom, in der Retius- und Douglasgegend, außerdem bei größeren Blutungen und bei schlechtem Allgemeinzustand der Patientin. Das Wichtigste in Zwangssituationen ist die Rettung der Frau. Ist der Allgemeinzustand der Frau gut und liegt die Uterusmuskelschädigung günstig, so praktizieren viele Geburtshelfer eine Wundrandexzision und das Zusammennähen der Wunde ohne Gebärmutterschleimhaut. W. Theim, D.J. Mc Sweeney 1964; J. Miszerski, B. Smelowsky 1964; A.D.H. Browne,T.Hynes 1965; O.Agüero,S.Kizer 1968; A.C.Schrinsky,R.C.Benson 1978; E.H.Ritchie 1971; J.B.Lewson,L.N.Ajaborn 1969.
Verschiedene Autoren haben in verschiedenem Maße bei Schädigungen des Uterusmuskels die konservative Operationsbehandlung angewandt, d.h., Exzision der Wundränder und Nähen der Uteruswunde. O. Agüero,

S. Kizer 41.6% und 68.1%; J. Miszczerski, S. Smelowski 58.8% und 72.3%.

Nach der konservativen Operationsbehandlung bei Uterusmuskelschädigungen behalten die Frauen eine Uterusnarbe.

Zahlreiche Mitteilungen in medizinischen Fachzeitschriften sowie meine eigenen Beobachtungen und klinischen Untersuchungen zeigen folgendes: Bei Uterusnarben nach Uterusruptur bzw. -perforation ist während der nächsten Schwangerschaft das Risiko einer Narbenruptur größer als bei einer Uterusnarbe nach Kaiserschnitt.

Als Schutz vor Schwangerschafts- und Geburtskomplikationen führen viele Geburtshelfer bei Frauen mit Uterusnarbe nach Uterusruptur oder -perforation eine Sterilisation durch, besonders bei Schädigungen der Gebärmutter in ungünstiger Lage. S. Sall, D. Sherman, Weingold, M.Stone 1967; O.Agüero,S.Kizer 1968; H.Brehm,J.Kolmee 1968; E.Neeser,H.A.Hirsch 1981.
Es gibt verschiedene Situationen im Leben einer Frau, wo keine Sterilisation durchgeführt werden soll, obwohl sie das Leben der Frau erhalten könnte: wenn es sich um eine junge Frau handelt, bei Verlust eines Kindes (oder beide Situationen zusammen), Bedürfnis nach einem Kind, Wunsch nach einem (weiteren) Kind, besonders, wenn die Aufrechterhaltung der Ehe davon abhängt.

In den erwähnten Situationen muß die Patientin über etwaige Folgen, wie Schwangerschafts- und Geburtskomplikationen, informiert werden. Während der Schwangerschaft müssen sich die Frauen mit Uterusnarbe nach Uterusruptur oder -perforation einer ständigen und genauen geburtshilflichen Überwachung unterziehen und dürfen nur durch Kaiserschnitt entbunden werden. D. Margulies, J. Crapanzano 1966; S.S. Shet 1968; O. Agüero, S. Kizer 1968.

Medizinische Fachzeitschriften berichten, daß bei einer Narbe im Corpus uteri nach Uterusruptur oder -perforation viel häufiger Uterusrupturen aufgetreten sind als bei einer Narbe im unteren Uterinsegment. S.S.Shet 1968; K.Fochem 1980.

In zahlreichen Entbindungsanstalten werden die Uterusnarben nach Uterusruptur oder -perforation mit Hilfe der Hysterographie untersucht und geschätzt. J. Tomaszewski, K. Sobotkowski 1968; R. Renand, P. Leisner, C. Bourg-Heyler, M. Gangnet, A. Gondurand, C.Ekra 1969; J.M.Thoulon,J.L.Cosentino 1969; M.J.Whitelaw,T.N. Foster,W.H.Graham 1970; R.Musset 1979; A.M.Siegler 1977; K.Fochem 1980.

Unter meiner eigenen Observation befanden sich neun Patientinnen nach konservativer Operation mit Wundrandexzision und Nähen der Wunde wegen einer Quernarbenruptur des Uterus nach dem Kaiserschnitt, und sechs Patientinnen nach obengenannter konservativer Operation nach Gebärmutterperforation durch Schwangerschaftsabbruch. Bei der Quernarbenruptur der Gebärmutter nach dem Kaiserschnitt wurde, nach vorheriger Wundrandexzision, die Uteruswunde meist einschichtig, seltener zweischichtig, mit Einzelnaht verschlossen. Bei der Uterusperforation wurde die Wunde, nach Wundrandexzision, einschichtig durch Einzelnaht verschlossen. Bei zwei Patientinnen mit Uterusperforation wurden zuerst die Wundränder großzügig ausgeschnitten und dann die konservative Operation mit Einzelnähten durchgeführt.

Eine der Patientinnen hatte drei Kinder, bei einer anderen wurde nach dem vierten Kind eine Sterilisation durchgeführt. Sieben bis acht Monate nach der konservativen Operation wegen der Quernarbenruptur des Uterus nach dem Kaiserschnitt ergab die Hysterographie folgendes:

1. Eine große Narbendeformation bei zwei Patientinnen, die später sterilisiert wurden;
2. mittlere Narbendeformationen bei drei Patientinnen;
3. kleine Narbendeformationen bei drei Patientinnen;
4. reguläre Form des Zervixkanals bei einer Patientin;
5. Isthmusdehnung bei zwei Patientinnen.

Bei sechs Patientinnen wurde die Quernarbenperforation des Uterus beim Schwangerschaftsabbruch festgestellt. Diese sechs Patientinnen wurden konservativ operiert : Wundrandexzision, Nähen der Wunde einschichtig mit Einzelnaht. Die Hysterographie ergab folgendes: bei drei Patientinnen eine reguläre Innenfläche der Uterusvorderwand, bei den anderen drei Patientinnen kleine Quernarbendeformationen.

Eigene Beobachtungen: Die erste Patientin, N.Z., 28 Jahre,wurde wegen einer Deflexionshaltung des kindlichen Kopfes vom ersten Kind durch Quer-Kaiserschnitt im unteren Uterinsegment entbunden. Die zweite Geburt war physiologisch. Die Palpationsuntersuchung nach der Geburt ergab eine kirschgroße Vertiefung der Quernarbe. Während der dritten -physiologischen - Entbindung traten Erscheinungen einer Uterusruptur auf. Diese Entbindung wurde durch Kai-

serschnitt beendet. Bei der Operation wurde eine ausgedehnte Trennung des Quernarbengewebes festgestellt. Die Wunde wurde ohne vorherige Exzision der Wundränder in zwei Schichten mit Einzelnähten verschlossen. Die Hysterographie neun Monate nach der Operation ergab eine große Narbendeformation. Diese Patientin wurde während des Kaiserschnitts sterilisiert.

Die zweite Patientin, C.K., 22 Jahre. Wegen vorzeitigen Blasensprungs und Asphyxie der Frucht wurde die Patientin vom ersten Kind durch Kaiserschnitt im unteren Uterinsegment entbunden. Beim 19 Monate später durchgeführten sekundären Kaiserschnitt wurde eine ausgedehnte, von selbst entstandene Zerreißung der Quernarbe festgestellt. Es war nur ein Querschnitt, kein quergebogener Schnitt und keine gebogene Wunderweiterung durchgeführt worden. Beim Herausziehen des kindlichen Kopfes riß die Wunde in der linken Ecke, die Arteria uterina wurde geschädigt und es entstand eine heftige Blutung. Ohne vorherige Wundrandexzision wurde die Wunde in zwei Schichten mit Einzelnähten verschlossen. Nach der Operation gab es Komplikationen. Sechs Tage lang bestand Fieber bis 38.8°C. Bei der neun Monate nach dem sekundären Kaiserschnitt durchgeführten Hysterographie wurde eine kleine Narbendeformation festgestellt.

Die dritte Patientin, N.L., 35 Jahre. Sie wurde vom ersten Kind durch korporalen Längsschnitt entbunden. Die nächste Entbindung fand vier Jahre nach dem Kaiserschnitt statt. Während der Schwangerschaft stand die Patientin nicht unter gynäkologischer Beobachtung, sie besaß auch keinen Mutterpaß. In den ersten Wehenminuten trat eine Ruptur der Narbe im Corpus uteri ein. Die operative Behandlung war konservativ: Wundrandexzision, Nähen in zwei Schichten mit Einzelnähten. Die Patientin war mit einer Sterilisation nicht einverstanden.

Nach der Operation traten keine Komplikationen auf. Die Hysterographie nach der Schnittentbindung ergab eine mittlere Narbendeformation. Noch zweimal im Abstand von zwei Jahren wurde die Patientin durch Querkaiserschnitt im unteren Uterinsegment entbunden. Beide Kaiserschnitte wurden vor Wehenbeginn durchgeführt. Während des vierten Kaiserschnitts stellten wir einen guten Zustand der korporalen Längsnarbe und einen ebenfalls guten Zustand der Quernarbe im unteren Uterinsegment fest. Mit Einverständnis der Frau wurde eine Sterilisation durchgeführt. Die Hysterographie

neun Monate nach dem letzten Kaiserschnitt wies drei zusätzliche Schatten und eine Schattenverminderung im Corpus uteri auf, außerdem einen zusätzlichen Schatten in der Isthmusgegend.

Die vierte Patientin, H.B., 20 Jahre. Die erste Geburt verlief normal. Wegen einer Deflexion des kindlichen Kopfes wurde die zweite Entbindung durch quergebogenen Kaiserschnitt im unteren Uterinsegment vorgenommen. Die Wunde wurde zweischichtig mit Einzelnähten verschlossen. Während und nach der Operation gab es keine Komplikationen. Sieben Monate nach dem Kaiserschnitt, bei einem Schwangerschaftsabbruch im zweiten Monat, wurde die Uterusperforation in der Quernarbe festgestellt. Daraufhin wurden die Ränder der Uteruswunde und der Narbe ausgeschnitten und die Wunde in einer Schicht mit Einzelnaht verschlossen. Die Hysterographie acht Monate nach der Operation ergab eine kleine Narbendeformation.

Die Hysterographie gibt Aufschluß über die Form der Narbe nach Uterusruptur oder Perforation und läßt dadurch auch Rückschlüsse auf die Festigkeit der Narbe zu. Bei einer Narbenruptur des Uterus nach Kaiserschnitt, bei einer Kontraktionsruptur des Uterus, bei einer Uterusperforation und bei günstiger Lage dieser Uterusmuskelschädigungen soll prinzipiell eine konservative Operation mit Wundrandexzision und einschichtigem Nähen mit Einzelnaht durchgeführt werden. Diese Form der konservativen Operationsbehandlung ergibt eine gute Narbe des Zervixkanals.

Tabelle VII

Tabelle VIII

Abbild.29. Abbild.30.

Abbild.29. Das Hysterogramm weist eine große Deformation der vorderen Wand der Gebärmutter nach dem zweiten Kaiserschnitt nach. Während des Kaiserschnitteswunden umfangreiche, große Narbenbrüche nachgewiesen.

Abbild.30. Das Hysterogramm weist eine kleine Deformation der vorderen Wand der Gebärmutter nach dem zweiten Kaiserschnitt nach. Während des Kaiserschnitteswunde eine vollständige Quernarbenläsion endeckt.(Ann.Radiol.Paris).

Abbild.31.

Abbild.31. Das Hysterogramm weist eine kleine Korpusdeformation der Gebärmutter nach. Die Gebärmutter-Korpusnarbe entstand nach dem Nähen der Gebärmutter, nach der Perforation während der Schwangerschafts-interruption.

Abbild.32. Abbild.33.

Abbild.32. Das Hyserogramm weist eine kleine Deformation in der Quernarbe, nach dem Kaiserschnitt und nach dem Nähen des Gebärmuttermuskels nach. Während der Interruption, war auch Perforatic in der Quernarbe festzustellen.

Abbild.33. Das Hysterogramm bei Patientin, die hat vor der Inte ruption eine achtwöchtige Schwangerschaft nachgewiesen. Dieses Hysterogramm weist eine große Deformation der Quernarbe nach dem Kaiserschnitt nach.

Abbild.34.

Abbild.34. Das Hysterogramm schildert eine achtwöchtige Schwangerschaft vor der Interruption. Dieses Hysterogramm weist eine mittlere Deformation der Quernarbe nach dem Kaiserschnitt nach.

XV. Die Bestimmung der Uterusnarbe nach histopathologischen Untersuchungen

Die biochemischen Prozesse der Entstehung einer Narbe im Uterusmuskel sind noch nicht völlig erkannt. Die Wissenschaftler vertreten unterschiedliche Ansichten über die Entstehung der Uterusmuskelnarbe. Manche Wissenschaftler behaupten, daß es auch bei komplikationslosem Operations- und Nachoperationsverlauf keine vollständige Regeneration des Muskelgewebes in der Narbe geben könne. O.W.H. Hess 1953; D.P. Alessandro, D. Tumura, J. Pietropaulo 1963; H. Stieve 1949. Die Gegner dieser Theorie behaupten, daß bei günstigem und komplikationslosem Operations- und Nachoperationsverlauf sich das Uterusmuskelgewebe in der Narbe völlig regeneriert. J.W. Williams 1917; D. Mc Intyre, W. Pokrowsky, J. Rabinowitsch 1930; C.W. Hooker 1941.

Die Wissenschaftler stellten fest, daß sich während einer Schwangerschaft das Uterusmuskelgewebe in der Narbe nicht regeneriert. Unter der Einwirkung von Horiongonadotropin wird die Gebärmutter weicher, infolge einer Auflockerung durch die Zellflüssigkeit. H. Stieve 1949; O.W. Hess 1953.

Den Wert der Uterusnarbe bestimmen die Wissenschaftler auch aufgrund histopathologischer Untersuchungen und zwar abhängig von der Menge der Bindegewebsfasern in der Narbe und der Regeneration des Muskelgewebes in der Narbe.

Andere Autoren ziehen bei der Bestimmung der Uterusmuskelnarbe verstreute, glasartige Faserstoffe - Glasdegeneration und Muskelgewebedegeneration - in Betracht. Manche Verfasser stützen sich bei der Bestimmung der Uterusmuskelnarbe nur auf die Menge der Bindegewebsfasern in der Narbe. Diese Verfasser geben folgende Narbenwerte an:

a) den höchsten Wert für die Narbe ohne Fasergewebe
b) den guten Narbenwert für die Narbe mit wenig Fasergewebe
c) den schlechten Narbenwert für die Narbe, die mehr Faser- als Muskelgewebe enthält. J.P. Greenhill, B.Boom 1929.

Andere Autoren bestimmen den Wert der Uterusnarbe nach den glasartigen Veränderungen des Gewebes, nach der Menge des Muskelgewebes nach der Menge der Gefäße und aufgrund von Entzündungsherden. Nach

Meinung dieser Autoren haben diese Entzündungsherde im Gewebe nur eine untergeordnete Bedeutung für die Narbengestaltung. v.Ruiz-Velasco, P.G. Lopez 1968.

Andere Wissenschaftler dagegen schreiben der entzündlichen Degeneration des Narbengewebes eine sehr große Bedeutung zu und berichten, daß diese Veränderungen durch Narbenentzündung den Narbenwert herabsetzen und durch die wesentliche Bildung von glasartigem Gewebe und der Rückbildung von Muskelgewebe die Narbe schwächen. H. Stieve 1949; J. Zych, L. Pieczonka 1960; N.N Gheorgiu, J. Sava, N. Chita, J. Mocanu, P. Virtel 1969.

Unter meiner eigenen Observation befanden sich 86 Patientinnen. Bei diesen Patientinnen wurden während des Quer-Kaiserschnitts im unteren Uterinsegment Biopsien durchgeführt. Abhängig vom Zustand der Narbe wurde bei 53 Patientinnen während des sekundären Kaiserschnitts eine Plastik im unteren Teil der Gebärmutter durchgeführt. Bei 33 Patientinnen wurde die Quernarbe teilweise herausgeschnitten. Die Zeitspanne zwischen dem Kaiserschnitt und der Biopsie beim nächsten Kaiserschnitt betrug 14 Monate bis 9 Jahre. Der Narbenzustand wurde durch histopathologische Untersuchungen bestimmt und zwar je nach der vorhandenen Menge des Muskelgewebes in der Narbe, bzw. der Menge des faserigen Bindegewebes oder der Blutgefäße wie auch nach den Entzündungsherden oder den glasartigen Degenerationen des Uterusmuskels in der Narbe. Mit dem Prädikat "sehr gut" wurde die Narbe bewertet, die kein faseriges Bindegewebe enthielt.

Bei 14 Patientinnen wurden solche Narben ohne faseriges Bindegewebe gefunden, bei 32 Patientinnen wurde ein guter Narbenzustand mit wenig faserigem Bindegewebe festgestellt. Insgesamt wiesen 46 Patientinnen, d.h. 52,4%, einen guten Narbenzustand auf. Diese Narben besaßen normale Blutgefäße und wenig Kollagen- und faseriges Bindegewebe. Makroskopisch unterschieden sich die während des Kaiserschnitts sichtbaren Narben kaum vom benachbarten Gewebe, sie wiesen auch die gleiche Stärke auf.

Ein mittlerer Narbenzustand war bei 26 Patientinnen, d.h. 30.2%, festzustellen. Diese Narben enthielten:

1. bei 14 Patientinnen mittlere Mengen an faserigem Bindegewebe;
2. bei 12 Patientinnen große Mengen an faserigem Bindegewebe.

In diesen Narben wurden Herde von faserigem Bindegewebe und Bindegewebsdisseminationen entdeckt. Manchmal konnte man außerdem glasartige Degenerationen des Uterus feststellen, des witeren Kollagengewebe, die wenig Blutgefäße enthielten.

Während des Kaiserschnitts waren diese Narben deutlich sichtbar und dünner als das Nachbargewebe, das konnte man durch Palpation besonders gut feststellen. Manchmal war die Innenfläche der Narbe uneben und manche Narben besaßen unterschiedlich ausgeprägte Vertiefungen.

Bei 12 Patientinnen, d.h. 13,9%, war der Narbenzustand schlecht. Die Narben enthielten viel Kollagengewebe. Die Kollagenfasern befanden sich im Muskelgewebe und manchmal sogar zwischen dessen Zellfasern. In diesen Narben gab es mehr faseriges Bindegewebe als Muskelgewebe. Die makroskopische Untersuchung während des Kaiserschnitts ergab eine breite Quernarbe, die dünner und andersartig als das benachbarte Uterusgewebe war.

Manchmal traten größere oder kleinere Löcher in der Uterusquernarbe auf. Die ränder dieser Löcher bluteten nicht, daraus konnte man schließen, daß sie schon früher entstanden waren. Sie gaben Auskunft über die schlechte Heilung der Uteruswunde nach dem Kaiserschnitt.

Durch die bei diesen Narbenzuständen durchgeführte Hysterographie konnten große Narbendeformationen mit und ohne Kontrastmittelpenetration in der vorderen Uteruswand festgestellt werden.

Bei einer Patientin, 1,75%, wurde ein Endometriosis-Narbenzustand festgestellt. Ebenfalls eine Patientin, 1,75%, wies eine Trophoblastpenetration in der Narbe auf.

Histopathologische Untersuchungen ergeben eine sehr genaue Bestimmung der Uterusnarbe. Bedingung dafür ist allerdings eine vorherige Biopsie (Entnahme einer Narbengewebsprobe).

Die Biopsie kann nur während des Kaiserschnitts durchgeführt werden. Wurden die Gewebsproben zur Bestimmung der Uterusnarbe nach Kaiserschnitt dem Ausschabungsmaterial entnommen, so waren die Ergebnisse ungenau oder sogar falsch. Letzteres deswegen, weil das durch Ausschabung gewonnene Material Gebärmutterschleimhaut (Endometrium) enthielt, jedoch kein Narbengewebe des Uterus. Zur Zeit bestimmt man den Zustand der Uterusnarbe aufgrund ihrer Zusammen-

setzung und der hysterostomatische [illegible]. Besonders wichtig ist die Bestimmung des Uterusnarbenzustandes bei den Frauen, die nach wenigen oder mehreren Schnittentbindungen weitere Kinder bekommen möchten. Die Bestimmung der Uterusnarbe ist auch für den Geburtshelfer von Bedeutung, damit er [illegible] für die jeweils richtige Entbindungsform entscheiden kann.

Tabelle IX

XVI. Sterilisation bei Frauen mit Gebärmutternarbe nach Kaiserschnitt, nach Uterusruptur und nach Uterusperforation. Indikationen und Bedingungen

Die Sterilisation bei Frauen mit Gebärmutternarbe muß man von verschiedenen Faktoren abhängig machen und dabei Folgendes berücksichtigen:

1. Den persönlichen Wunsch der Schwangeren oder Gebärenden,
2. die Topographie der Gebärmutternarbe,
3. den Zustand des unteren Teils der Gebärmutter.

Bei eigenem Sterilisationswunsch müssen Alter und allgemeiner Gesundheitszustand der Frau sowie die Zahl der bereits vorhandenen Kinder berücksichtigt werden, besonders bei einer jungen, gesunden Frau, die nur ein Kind hat.

Die Lage der Gebärmutternarbe ist ein sehr wichtiger Faktor, der Indikationen für eine Sterilisation gibt. Besonders bei einer Narbe im Corpus uteri nach korporalem Längsschnitt liegt eine Indikation für die Sterilisation vor, wegen der großen Gefahr der Uteruslängsnarbenruptur gegen Ende der Schwangerschaft oder zu Geburtsbeginn. Für Mutter und Kind können große Komplikationen entstehen, die bis zum Tod beiden führen können. E.H.Ritchie 1971; A.C.Schrinsky,R.C.Benson 1978.
Viele Geburtshelfer führen beim klassischen Kaiserschnitt und bei allen großen Narben im Corpus uteri routinemäßig eine Sterilisation durch.

Autoren von angelsächsischen medizinisch wissenschaftlichen Zeitschriften vertreten einen radikalen Standpunkt: bei Narben im Corpus uteri Amputation der Gebärmutter über der Zervix und sogar Gebärmutterexzision. Y.Tanaka,M.Tanaka 1968; R.Durfee 1972.

Dewhurst machte statistische Angaben: bei 762 Frauen nach klassischem Kaiserschnitt (Narbe im Corpus uteri) kam es während der folgenden Schwangerschaften gegen Ende der Schwangerschaft oder zu Beginn der Wehen bei 3,8% zur Ruptur der Gebärmutterkörpernarbe.

Bei 1500 Frauen nach Quer-Kaiserschnitt im unteren Uterinsegment kam es während der nächsten Geburten nur bei 0,5% zur Ruptur der Uterusquernarbe. Im weiteren Beobachtungsverlauf kam Dewhurst zu bedrohlichen Angaben über eine sehr große Gefahr nach dem klassi-

schen Kaiserschnitt. Bei 400 Fällen von klassischem Kaiserschnitt kam es bei fünf Gebärenden zu tödlichen Komplikationen und 73mal zum Tod der Frucht.

Die Komplikationen bei einer Narbenruptur im Corpus uteri nach klassischem Kaiserschnitt sind viel gefährlicher und größer als bei einer Quernarbenruptur des Uterus. Die Narbenruptur im Gebärmutterkörper verursacht einen schweren Schock: C.J. Dewhurst, J.Obstet. Gynaec. Brit. Emp. 1957.

Die Autoren Lane und Reid geben Narbenrupturen im Corpus uteri nach Kaiserschnitt mit gefährlichen Komplikationen bei 2,6% der Fälle an, und Quernarbenrupturen des Uterus ohne Komplikationen nach Quer-Kaiserschnitt im unteren Uterinsegment in 0,6% der Fälle.

Lawrence gibt das Auftreten von Rupturen der Längsnarbe im Corpus uteri nach klassischem Kaiserschnitt mit 2,1% an, und Quernarbenrupturen des Uterus nach Quer-Kaiserschnitt mit 0,65%: R.T.J. Lawrence, Obstetric Gynaec. Brit. Emp. 57(2), 183, 1950.

Fleming macht folgende Angaben: Bei 150 Kaiserschnittpatientinnen trat in vier Fällen nach klassischem Kaiserschnitt eine Ruptur der Längsnarbe im Gebärmutterkörper mit großen Komplikationen ein, und eine Quernarbenruptur im unteren Teil der Gebärmutter ohne Komplikationen.

Fleming empfiehlt unbedingt beim klassischen Kaiserschnitt eine gleichzeitige Sterilisation und sogar Gebärmutteramputation. Er empfiehlt auch, eine nach klassischem Kaiserschnitt wieder schwangere Frau mindestens vier Wochen vor dem Geburtstermin in die Entbindungsstation zu bestellen und die Entbindung durch Kaiserschnitt mit unbedingter Sterilisation oder Gebärmutteramputation einige Tage vor dem Geburtstermin durchzuführen.

Eine Uterusruptur in der Parametriengegend verursacht eine heftige Blutung. Wenn es gelingt, die Blutung durch konservative Operation zu stillen und die Gebärmutter zu erhalten, ist auch hier unbedingt eine Sterilisation vorzunehmen. Die Sterilisation schützt vor einer weiteren Uterusnarbenruptur mit Gefäß- und Harnleiterschädigungen.

Es gilt dieses Prinzip: Nach Uterusruptur in Retius- oder Douglasgegend ist - wenn die Blutungshemmung durch konservative Operation gelingt - eine Sterilisation erforderlich.

Jeder Quer-Kaiserschnitt im unteren Teil der Gebärmutter verursacht eine Narbe, die das untere Uterinsegment deformiert. Aus diesem Grund treten nach einigen Quer-Kaiserschnitten im unteren Teil der Gebärmutter große narbige Veränderungen auf, besonders, wenn der Quer-Kaiserschnitt ohne untere Teilplastik durchgeführt wurde.

XVII. Seltene Krankheitszustände und Kaiserschnittindikationen

Zytologische Untersuchungen schwangerer oder gebärender Frauen ergeben selten einen Zervixkrebs.

Bei Schwangeren hängt die Behandlung des Zervixkrebses vom Schwangerschaftsstadium ab. Ist die Frucht schon lebensfähig, wird ein Kaiserschnitt - meist ein korporaler Längsschnitt - mit gleichzeitiger Hysterektomie und Adnektomie und anschließender Strahlentherapie (Curie- oder Röntgentherapie) durchgeführt.

Krankheitszustände der Scheide und der äußeren Geschlechtsorgane sind zwangsläufig Indikationen für eine operative Entbindung. Insbesondere große, blutende Krampfadern der Scheide und der äußeren Geschlechtsorgane. Wenn in der Gebärmutter Druck entsteht, gibt es in den Krampfadern der Scheide einen Blutstau mit großer Blutung. Der Kaiserschnitt verursacht eine kleinere Blutung und schafft eine günstigere Situation für das Abbinden der Scheidenkrampfadern und das Stillen der Blutung. Auch bei Scheidenkrampfadern ohne Blutung muß die richtige Entscheidung über die Entbindungsform getroffen werden. Manche Geburtshelfer führen bei großen Scheidenkrampfadern einen Kaiserschnitt durch, auch wenn keine Blutung aufgetreten ist. I. Zoltan, Der Kaiserschnitt im Rahmen der heutigen Geburtshilfe, 1961; A.N. Fenton, P.B. Singh, Pregnancy associated with congenital abnormalities of the female reproductive tract, A.M.J.Obstet.Gynec.63.744 1953. L.J.Mann,P.Gallant 1979; R.Kepp, H.J.Staemmler 1980; G.Martius 1981.
Verschiedenartige Tumoren der Scheidenwand wie Zysten, Fibromyome, Fibrome, Sarkome, Atherome, verkleinern den Durchmesser der Scheide und zwingen zur Schnittentbindung. Ebenso Narben der Scheide und Scheidenverengung (Scheidenstenose) in verschiedenen Scheidenabschnitten.

Eine Längstrennwand der Scheide (Septum longitudinalis vaginae) ist ein sehr großes mechanisches Geburtshindernis und daher eine Sektioindikation. Bei Tumoren im Scheideneingang gibt es oft keine Möglichkeit für einen Scheiden-Damm-Schnitt. Dieser Krankheitszustand macht einen Kaiserschnitt erforderlich. Bei einer eitrigen Entzündung der äußeren Geschlechtsorgane besteht große Infektionsgefahr und dadurch ein Geburtshindernis, deshalb muß ein Kaiserschnitt durchgeführt werden. Zustände nach Fisteloperationen, Operationen von Blasen- bzw. Scheidenfisteln oder

Operationen von Harnleiter-Scheidenfisteln sind ebenfalls Sektioindikationen. Besonders bei postoperativen Zuständen von Fisteln, die schon mehreren Behandlungen und Operationen unterzogen waren, besteht eine unbedingte Kaiserschnittindikation.

Bei Zuständen nach einer sehr großen Scheiden-Damm-Plastik, nach Rekonstruktionsoperationen, insbesondere nach Operationen des Afterschließmuskels und nach Operationen von Scheiden-Mastdarm-Fisteln verhindert der Kaiserschnitt Traumatisierungen an Scheide und Damm.

Narben am Muttermund mit Verengungen nach verschiedenartigen plastischen Operationen machen manchmal den Muttermund unelastisch und sind in der Eröffnungsphase ein großes Hindernis.

Seltene Geburtsfehler,z.B.:Fibröser Muttermund - Distotio Ostii externi Colli uteri.

Manchmal stellt sich ein Geburtshindernis heraus und macht einen Kaiserschnitt notwendig, obwohl der Muttermund kaum pathologisch verändert ist. Die Öffnungsschwierigkeiten der Portio hängen häufig von Funktionsstörungen ab. Heute sehr selten nach der Shirodkar' Operation mit Anwendung von Polyäthylenband oder nach einer Cerclage mit Aponeurosis bei Zervixinsuffizienz und wenn der Zervixkanal nicht geschlossen ist. Bei diesem Zustand muß der Kaiserschnitt ausgeführt werden.

Bei einer Hüftgelenksversteifung, die eine Beinspreizung unmöglich macht, bleibt der Scheidenausgang ständig geschlossen. Dieser pathologische Zustand ist ein großes Geburtshindernis und somit eine Kaiserschnittindikation.

Eine Uterusmißbildung verursacht eine falsche Fruchtlage und zieht Geburtsbehinderungen nach sich. Klinische Untersuchungen ergaben: Bei einer Uterusmißbildung konnte man im dritten Schwangerschaftsdrittel manchmal einen asymmetrischen Fundus uteri feststellen, wobei der kindliche Kopf über der Symphyse hervortrat oder eine Kopfdeflexion bestand. J.P. Semens.

Ein genauer Nachweis der fehlerhaften Entwicklung der Gebärmutter kann nur durch die Hysterographie erbracht werden. Verschiedene Geburtshelfer untersuchten die unterschiedlichen Uterusmißbildungen. Manche Forscher geben die Zahl der Uterusmißbildungen mit 1:500 an, andere Forscher nennen ein Verhältnis von 1:636.

A.N. Fenton, B.P. Singh, Pregnancy associated with congenital abnormalities of the female reproductive tract, Am. J. Obstet. Gynaec. 63.479, 1965; G.H. Frey, C.M. Scott, The clinical incidence of congenital uterine anomalies, Am.J. Sarg, 93.829, 1957.

Manche Geburtshelfer konnten Uterusmißbildungen durch klinische Untersuchungen nachweisen, meist aber wurde der Nachweis durch die Hysterographie erbracht. Durch klinische Untersuchungen nach der Entbindung haben die Forscher Greiss und Manzy 3,5% der Uterusmißbildungen entdeckt. F.C. Greiss, C.G.H. Manzy, Genital anomalies in women. An evaluation of diagnosis, incidence and obstetric performance, Am. J. Obstet. Gynaec. 82.330, 1961.

Durch die Hyster graphie wurden häufiger und mehr Uterusmißbildungen nachgewiesen. Die Forscher Hay, Semmens und Fochem führten diese Untersuchungen durch. Hay konnte dadurch bei 8%, Semmens bei 10,2% und Fochem bei 7% der untersuchten Patientinnen Uterusmißbildungen nachweisen. D. Hay 1958; J.S. Semmens 1965; H. Fochem 1967; M.J.Whitelaw,T.N.Foster,W.A.Graham 1970; A.M.Siegler 1977; M.Russet 1979.
Diese Forscher konnten durch die Hysterographie meist eine Mißbildung in Gestalt einer nach innen gewölbten Gebärmutter - Uterus arcuatus - nachweisen. Seltener konnten sie eine senkrechte Längsteilung der Gebärmutter feststellen: Uterus bipartitus. Noch seltener konnte die äußerliche Teilung in zwei Hälften entdeckt werden: Uterus bicornis duplex. Ganz selten entdeckt: die Teilung des Uterus und der Scheide durch eine Längsscheidewand in zwei seitliche Hälften, bei äußerlich normaler Gestalt - Uterus septus duplex cum vagina septa. Hier sind Gebärmutter und Scheide gänzlich geteilt. Die hornförmige Entwicklung einer Uterushälfte bei Verkümmerung der anderen Hälfte - Uterus unicornis. Sehr selten auch zwei völlig getrennte Hälften des Uterus, jede mit eigener Scheide - Uterus duplex separatus/Uterus didelphys - doppelte Gebärmutter.

Namhafte Wissenschaftler berichten aufgrund klinischer Beobachtungen, daß die Frauen mit völlig getrennten Uterushälften mit jeweils eigener Scheide von einer Frühgeburt bzw. Schwierigkeiten in der fortgeschrittenen Schwangerschaft bedroht sind. (Austragen der Frucht 23 - 25%).

Eine Uterusmißbildung an sich ist keine Sektioindikation, aber der durch eine Uterusmißbildung hervorgerufene pathologische Zustand ist als eine Kaiserschnittindikation anzusehen.

Eine Uterusmißbildung verursacht häufig einen pathologischen Zustand, z.B. eine regelwidrige Fruchtlage mit Blutung. D. Hay 1958; F.C. Greiss, C.H.G. Manzy 1961; J.S. Semmens 1965; K. Fochem 1967. L.I.Mann,P.Gallant 1979; R.Kepp,H.J.Saemmler 1980; G.Martius 1981. Ich selbst konnte die meisten Uterusmißbildungen während des Kaiserschnitts feststellen und zwar bei regelwidriger Fruchtlage, bei Deflexionshaltung des Kopfes, wie auch bei Blutung während der Geburt und bei atonischer Geburtsblutung.

Am genauesten waren jedoch die Uterusmißbildungen durch die Hysterographie nachzuweisen.

Zu den sehr seltenen Zufällen zählt ein Fortbestehen der Schwangerschaft trotz Schwangerschaftsabbruchs, was man als ein Paradoxon bezeichnen kann. Unter meiner eigenen Beobachtung befanden sich 16 Frauen, bei denen im Krankenhaus ein Schwangerschaftsabbruch vorgenommen worden war, und die trotzdem weiterhin schwanger waren.

Bei 8 der 16 genannten Frauen kam es zur Entbindung. Fünf Patientinnen wurden auf normalem Weg und drei Patientinnen durch Kaiserschnitt entbunden. Die Tastuntersuchung nach der Geburt ergab bei fünf Patientinnen eine äußerliche Teilung der Gebärmutter in zwei Hälften, mit einer regulären Form der Zervix und der Scheide - Uterus bicornis duplex cum vagina normalis.

Bei zwei Patientinnen wurde die Teilung der Uterushöhle durch eine Längsscheidewand in zwei seitliche Hälften, bei äußerlich normaler Gestalt, mit regulärer Form der Zervix und der Scheide festgestellt - Uterus bipartitus cum unicollis et univagina. Bei vier Patientinnen, die nach dem Schwangerschaftsabbruch keine Menstruation mehr hatten, ergab die Hysterographie folgendes: a) bei drei Patientinnen eine äußerliche Teilung der Gebärmutter in zwei Hörner, mit einer Zervix und einer normalen Scheide - Uterus bicornis cum unicollis et univagina; b) bei einer Patientin die Teilung der Uterushöhle durch eine Längsscheidewand in zwei seitliche Hälften, bei äußerlich normaler Gestalt, mit einer Zervix und einer Scheide - Uterus septus duplex cum unicollis et univagina.

Unter meiner eigenen Beobachtung waren sechs Patientinnen, die nach dem Einlegen eines Intrauterinpessars schwanger wurden. Bei einer dieser Patientinnen trat die Schwangerschaft zwei Monate nach dem Einlegen des IUP ein, bei zwei Patientinnen nach drei Monaten, bei einer Patientin nach vier Monaten und bei zwei Patientinnen nach sechs bzw. acht Monaten.

Diese Intrauterinpessare waren aus einfachem Plastikmaterial hergestellt und konnten als Mittel zur Empfängnisverhütung nur eine 93 - 94 %ige Sicherheit bieten. Als Grund für die Schwangerschaft wurde anfangs die Unzuverlässigkeit des IUP angenommen. Bei drei Patientinnen wurde jedoch die Ursache der Schwangerschaft mittels einer hysterographischen Untersuchung festgestellt.

Die Hysterographie ergab bei zwei Patientinnen folgendes: eine äußerliche Teilung der Gebärmutter in zwei Hälften (Hörner), mit einer Zervix und einer normalen Scheide - Uterus bicornis cum unicollis et univagina. Bei einer Patientin stellte sich durch die Hysterographie folgendes heraus: die Uterushöhle war, bei äußerlich normaler Gestalt, durch eine Längsscheidewand in zwei Hälften getrennt, es waren eine Zervix und eine normale Scheide vorhanden.

Bei diesen Patientinnen konnte das Intrauterinpessar am zweiten oder dritten Menstruationstag ohne Schwierigkeiten eingelegt werden. Jede der zwei Patientinnen hatte zweimal geboren, eine Patientin hatte dreimal geboren. Zwei Patientinnen hatten vor dem Einlegen des IUP keine Kinder und nach dem Einlegen des IUP wurden beide schwanger, die Schwangerschaft blieb erhalten.

Bei diesen Patientinnen konnte das IUP ohne Schwierigkeiten mit geringem Blutabgang entfernt werden. Während der Schwangerschaft wurden sie ständig genau überwacht. Systematische gynäkologische Untersuchungen bestätigten eine normale Entwicklung der Schwangerschaft. Beide Patientinnen gebaren auf natürlichem Wege. Eine Patientin hatte bei und nach der Geburt Blutungen, die nach Verabreichung von kontrahierenden Mitteln aufhörten (Syntometrin und Methergin). Beide Neugeborenen waren gesund. Die Palpationsuntersuchung nach der Entbindung konnte über die Ursache der Schwangerschaft trotz IUP aufklären. Bei einer Patientin war die Gebärmutter durch eine Längsscheidewand in zwei Hälften geteilt, bei äußerlich normaler Gestalt, mit einer Zervix und einer normalen Scheide - Uterus septus unicollis et univaginalis.

Bei der zweiten Patientin war eine äußerliche Teilung des Uterus in zwei seitliche Hörner, mit einer Zervix und einer normalen Scheide, festzustellen - Uterus bicornis duplex unicollis et univaginalis.

Aus diesem Grund halte ich es für richtig, daß, um Irrtümer auszuschließen, vor dem Einlegen des IUP bei den betreffenden Frauen eine Hysterographie durchgeführt wird.

XVIII. Seltene Krankheitszustände und Kaiserschnittgegenindikationen

Heute vertreten die Geburtshelfer eine andere Ansicht bezüglich der Anwendung und Ausführung des Kaiserschnitts, und zwar abhängig vom Zeitpunkt des vorzeitigen Blasensprungs. Nach dem verfrühten Blasensprung beträgt die Latenz bis zur Gebärmutterretraktion 4 - 6 Stunden, dann beginnen die Wehen. In dieser Latenzzeit kann man nach 3 - 4 Stunden eine Infusion zur Anregung der Gebärmutterretraktion (Oxytozin oder Syntocinon) anlegen, unter ständiger Observation der kindlichen Herztöne.

Wenn der Blasensprung erst 10 - 12 Stunden zurückliegt, ist unsere Entscheidung einfach. Schwierig wird die Entscheidung, wenn der Blasensprung bereits über 20 Stunden zurückliegt, bei fortgeschrittener Geburt und bei Infektion.

Ausschlaggebend für eine Kaiserschnittindikation sind der Vitalzustand und die Lebensfähigkeit der Frucht nach vorzeitigem Blasensprung und bei Infektion.

Heute kann man innerhalb weniger Minuten den Allgemeinzustand der Frucht genau bestimmen: durch Cardiotokographie und Ultraschall. Bei guten CTG- und Ultraschallergebnissen führt man heute trotz bestehender Infektion und vorzeitigem Blasensprung einen Kaiserschnitt durch, selbstverständlich unter dem Schutz einer Antibiotikum-Infusion.

Viele Geburtshelfer praktizieren und empfehlen die Ausführung eines Kaiserschnitts unabhängig von einem vorzeitigen Blasensprung, bei gutem Allgemeinzustand des Kindes. I. Zoltan 1960; Noack 1962.

Zoltan führte den Kaiserschnitt bei Infektion und lange Zeit nach einem verfrühten Blasensprung unter Verabreichung einer Antibiotikum-Infusion durch. Es traten keine großen Operations- und Nachoperationskomplikationen auf.

Bei großen Infektionserscheinungen und viele Stunden zurückliegendem Blasensprung erfordert die Kaiserschnittindikation gründliches und genaues Erwägen und eine vernünftige Entscheidung. Bei den heutigen Möglichkeiten der Infektionsbekämpfung und der prophylaktischen Behandlung gegen Thrombosen und Embolien darf das kindliche Leben nicht geopfert werden, besonders bei gutem Allgemeinzustand und Lebensfähigkeit der Frucht.

Viele Geburtshelfer sind der Meinung, daß pathologische Zustände, Z.B. Infektionen, Fieber, nach lange zurückliegendem vorzeitigem Blasensprung und bei protrahierter Geburt, für den Kaiserschnitt keine Kontraindikationen darstellen, vorausgesetzt, man gibt Antibiotika und der Allgemeinzustand der Frucht ist gut. Eisele, Forgacs,Patkau,Kühl?Lüttge,Noack 1968;R.S.Gibbs,J.E.Hunt,R.H.schwartz 1973; J.C.Morrison,W.L.Coxwell,B.S.Kennedy 1973 u. 1972; K.Decker, S.Herbst,A.H.Hirsch 1975; E.S.Taylor 1975; St.L.Green,F.A.Sarubbi 1977; F.Toeller 1977; B.Work 1977; A.Bruce,J.Work 1977; R.S.Gibbs, P.M.Jones,C.Y.Wilder 1978; W.J.Ledger 1978; E.S.Taylor 1978; St.A. Gall 1979; G.Di Zerega,L.Yonekura,S.Roy,R.Nakamma,W.Ledser 1979. Die einzige Gegenindikation beim Kaiserschnitt bei einer Geburt mit Infektion und nach vorzeitigen Blasensprung ist der Tod der Frucht.

XIX. Der Kaiserschnitt bei verstorbener Frau, im Todeskampf und im klinischen Tod

Der Kaiserschnitt ist die älteste Art der Geburtsoperationen. Diese Operation wurde an der verstorbenen Frau ausgeführt: im Todeskampf oder nach Eintritt des klinischen Todes. Der Kaiserschnitt an der lebenden Frau bildete eine Ausnahme.

Im Talmud und in der griechischen Mythologie wird der Kaiserschnitt erwähnt.

Numa Pompilius, 715 - 673 v.Chr., 2. Römischer König, orientierte sich am ägyptischen und griechischen Recht und erließ folgendes Gesetz, die Lex regia: Eine Schwangere, die starb, bzw. klinisch tot war, durfte nicht beerdigt werden, bevor nicht das Kind durch Kaiserschnitt entnommen war. Dieses Römische Gesetz wurde von anderen Staaten übernommen.

Den ersten Kaiserschnitt an einer lebendigen Frau hat der Chirurg Christoph Meini aus Mantua im Jahre 1540 durchgeführt. Im Jahre 1581 hat François Rousset ein Buch herausgegeben, in dem er die Operationsmethode beschrieben hat. François Rousset nannte die Operation Hysterotomotokie.

Der erst Geburtshelfer, der den Kaiserschnitt aus mütterlicher und kindlicher Indikation durchführte, war der deutsche Chirurg Jeremias Trautmann 1610.

Der Kaiserschnitt brachte damals sehr schlechte Ergebnisse: Eine fast hundertprozentige Mortalität der gebärenden Frauen. Ursache dieser hohen Mortalität war die ungeeignete Operationsmethode: Man öffnete die Gebärmutter im Korpus, meist an der Mittellinie entlang, seltener seitlich schräg oder quer und sehr selten an der hinteren Wand. Und die Gebärmutterwunde wurde nicht genäht. Außerdem entstand ein unmittelbarer Kontakt der Gebärmutterhöhle mit der Bauchhöhle und gleichzeitig eine sehr große Blutung.

Die sehr hohe Sterblichkeit der Frauen nach der Schnittentbindung veranlaßte die Geburtshelfer, andere Operationsmethoden zu entwickeln.

Der deutsche Geburtshelfer F.B. Osiander praktizierte und beschrieb 1805 als erster die neue Operationsmethode des Kaiserschnitts im unteren Teil der Gebärmutter: Osiander stellte fest und gab bekannt:

1. Der Kaiserschnitt im unteren Teil der Gebärmutter ist sicherer als der Schnitt im Corpus uteri, er verursacht seltener Blutungen und Bauchfellentzündungen.

2. Beim Kaiserschnitt im unteren Teil der Gebärmutter ist der Schnitt kleiner als beim Corpus-Kaiserschnitt und deshalb gibt es bei dieser Operationsmethode weniger Komplikationen.

3. Der Kaiserschnitt im unteren Teil der Gebärmutter liegt im kleinen Becken und die Wundausscheidungen dringen nicht so oft in die Bauchhöhle ein.

Damals wurde der Kaiserschnitt erst nach mehrtägigem Geburtsversuch durchgeführt. Der untere Teil der Gebärmutter und die Zervix bilden einen Kanal und waren dann maximal ausgedehnt. Diese Veränderungen der Gebärmutter bemerkte und verwertete Osiander. Er machte als erster Operateur einen Kaiserschnitt im unteren Teil der Gebärmutter. Durch die Scheide drückte Osiander den kindlichen Kopf unter die Bauchdecke über das Schambein und machte einen medianen Schnitt. Der kindliche Kopf wurde durch diesen Schnitt geboren. Dieser Längsschnitt im unteren Teil der Gebärmutter erbrachte bessere Ergebnisse. Dennoch waren die Kaiserschnittergebnisse weiterhin schlecht und verursachten bei den gebärenden Frauen eine hohe Sterblichkeit.

Damals glaubten die Geburtshelfer, daß eine Baucheröffnung eine Bauchfellentzündung verursache. Deshalb machten Rittger 1820 und Dadeloque 1823 den Kaiserschnitt außerhalb des Bauchfells mit einem Schnitt durch das Scheidengewebe. Dieser Kaiserschnitt hieß Gastroerythrotomie. Die Gastroerythrotomie verursachte eine sehr starke Blutung und eine hundertprozentige Mortalität der gebärenden Frauen.

Auch andere Geburtshelfer - Physik 1864 und Gaillard Thomas 1870 - führten einen extraperitonealen Kaiserschnitt aus, jedoch ohne gute Ergebnisse.

Als erster Geburtshelfer nähte Lebas 1769 die Gebärmutterwunde, obwohl damals alle Geburtshelfer dagegen waren.

In der zweiten Hälfte des 19.Jahrhunderts nähten viele Geburtshelfer die Gebärmutterwunde nach dem Kaiserschnitt sorgfältig und erzielten gute Ergebnisse. Polin 1822, Birkel 1867, Lungren 1875, Simon Thomas 1869 empfahlen, die Gebärmutterwunde - und zwar nur den Muskel - in einer Schicht mit Einzelnaht zu nähen. Die berühm-

ten Geburtshelfer Zweifel 1811 und Madurowicz 1786 waren gegen das Nähen der Gebärmutterwunde.

1876 verband Porro den Kaiserschnitt mit Hysterektomie und Adnektomie. Diese Operationsmethode nahm der Frau die Möglichkeit einer weiteren Schwangerschaft und kastrierte sie zusätzlich.

Die Schöpfer der ganz modernen Methode des Kaiserschnitts waren die deutschen Geburtshelfer Kehrer (1882) und Max Sänger (1882). Diese Geburtshelfer machten einen Querschnitt im unteren Teil der Gebärmutter und nähten die Uteruswunde sorgfältig. Sie nähten Gebärmuttermuskel und Perimetrium getrennt. Den Kaiserschnitt machten sie intraperitoneal.

Franck führte 1907 den Kaiserschnitt extraperitoneal durch. Diese Kaiserschnittmethode verlängerte die Operation und brachte die gebärende Frau und das Kind in Lebensgefahr. Bei einer Infektion schützte diese Kaiserschnittmethode nicht vor einer Bauchfellentzündung. Selheim 1908. Diese Kaiserschnittmethode wurde angewendet von Veit, Selheim, Latzko. 1912 führte König einen Längs-Kaiserschnitt durch das Bauchfell aus, im unteren Teil der Gebärmutter. Dieser Kaiserschnittmethode bedienten sich Schickele 1921 und Brindaa 1926 in Frankreich, Bech 1921 und De Lee 1921 in den USA, Gromadzki 1927 und Solowi 1924 in Polen.

Den Quer-Kaiserschnitt nach Kehrer 1881 wandten Doerfler 1929, Geppert 1932 und Pfannenstil 1927 an.

Der Quer-Kaiserschnitt nach Kehrer 1882 wurde modifiziert durch Munro Kerr 1926 und Fuchs 1933. Munro Kerr und Fuchs machten einen quergebogenen Kaiserschnitt mit Schnittwölbung nach unten im unteren Uterinsegment und nähten die Uteruswunde ohne Schleimhaut einschichtig mit Einzelnaht. Das Perimetrium nähten Kerr und Fuchs mit fortlaufender Naht. Diese Kaiserschnittmethode erbrachte die besten Ergebnisse. Die Bedingungen für die Wundheilung sind gut, es entsteht eine kleine Narbe, normalerweise ohne Deformation des unteren Uterinsegments. Heute praktizieren die Geburtshelfer in aller Welt den Kaiserschnitt nach Fuchs.

Das Römische Recht nach Numa Pompilius, 715 - 673 v.Chr., behielt seine Gültigkeit und wird heute überall auf der Welt angewandt.

In Frankreich verpflichtet das Gesetz vom 20. Oktober 1947 den Arzt zur Durchführung des Kaiserschnitts nach dem Tod der schwangeren oder gebärenden Frau, sogar ohne Einverständnis der Familie. Der Arzt hat die Pflicht, das stark gefährdete Leben der Frucht zu retten. Und er wird zur Verantwortung gezogen, wenn er diese Hilfe nicht leistet. Frankreich, 25. Oktober 1941.

Lattude schreibt, niemand hätte das Recht, über das Leben einer lebensfähigen Leibesfrucht zu entscheiden, und in diesem Fall sei die Pflicht zur Rettung des Lebens ein juristisches, humanitäres und ethisches Gebot.

Die Feststellung des eigentlichen Todes ist schwierig. Atem-, Herz- und Kreislaufstillstand und Pulsverlust bei den großen Arterien werden allgemein als Eintritt des Todes angesehen. Aus diesen Gründen wird der Tod festgestellt. Aber diese Faktoren geben nur den klinischen Tod an. Es ist nicht daraus zu ersehen, ob dieser Zustand von Dauer ist oder ob nur momentan und vorübergehend. Trotz der Kritik bestimmen gegenwärtig diese Erscheinungen: Atemstillstand, Herzaktionsverlust und Pulsverlust den klinischen Tod.

Die Erscheinungen des eigentlichen Todes treten als spätere Veränderungen auf: Leichenflecke - Livoris Mortis, Hautblässe, Leichenstarre - Rigor Mortis, Todeskälte.

Die Rechtsbestimmungen und Verwaltungsvorschriften erlauben das Begräbnis 24 Stunden nach dem klinischen Tod, die Obduktion nach 12 Stunden, den Transport der Leiche zum Seziersaal nach 2 Stunden. Nach solch einem langen Zeitraum sind eine Reanimation und auch ein Kaiserschnitt an der verstorbenen Schwangeren oder Gebärenden zwecklos.

Atem-, Herz- und Kreislaufstillstand sowie Pulsverlust können für kurze Zeit auftreten und brauchen nicht endgültig zu sein. Der Zustand heißt klinischer Tod. Der klinische Tod kann kurze Zeit währen und der Körper kann bei einer Laboruntersuchung oder einer Untersuchung durch medizinische Geräte Lebenszeichen aufweisen. Das Leben während des klinischen Todes kann man durch Anwendung der richtigen Reanimation manchmal wiederherstellen.

Beim tatsächlichen Tod hat die Reanimation keinen Erfolg.

Grenze und Augenblick zwischen klinischem Tod und tatsächlichem Tod sind sehr schwierig zu bestimmen. Die Grenze wurde empirisch

festgestellt anhand der Dauer des Sauerstoffmangels in der Gehirnrinde. Zwei flache Linien auf der EEG-Aufzeichnung in Abständen von 20 - 30 min. sind der Beweis für den eigentlichen Tod.

Die Mehrheit der Gelehrten legt den Zeitraum des klinischen Todes auf drei Minuten fest. Können Herz- und Kreislauftätigkeit und Atmung erst nach Ablauf von drei Minuten wiederhergestellt werden, bleibt der Körper bewußtlos und kann nur mit Hilfe von Apparaten weiterleben, da die Gehirnrinde nicht mehr funktioniert.

Die Situationen innerhalb und außerhalb des Krankenhauses sind unterschiedlich. Im Krankenhaus gibt es die Möglichkeit der sofortigen Reanimation der Schwangeren oder Gebärenden und der Zeitraum von drei Minuten verlängert sich, weil sauerstoffmangelbedingten Veränderungen des Gehirns vorgebeugt wird. Im Krankenhaus bringen sofortige, intensive Wiederbelebungsversuche oft günstige Ergebnisse. Die Fälle außerhalb des Krankenhauses kommen nicht rechtzeitig, d.h. innerhalb der Drei-Minuten-Frist des klinischen Todes, zum Krankenhaus. Laut medizinischer Zeitschriften liegt bei diesen Fällen die Grenze für den Kaiserschnitt an einer verstorbenen Schwangeren oder Gebärenden bei 15 min. nach Eintritt des klinischen Todes. Medizinische Fachzeitschriften berichten, daß bei einem Kind, das später als 15 min. nach dem Tod der Mutter herausgeholt wurde, Wiederbelebungsversuche immer erfolglos blieben.

Die Prognose für die Frucht ist günstiger, wenn der Kaiserschnitt früher vorgenommen wird: während des Sterbens oder sofort nach Eintritt des klinischen Todes. Dieser Kaiserschnitt ist jedoch eine große Belastung für die Schwangere oder Gebärende an der Grenze zwischen Leben und Tod. In medizinischen Fachzeitschriften gibt es Berichte über den Kaiserschnitt im Todeskampf und nach Eintritt des klinischen Todes. L.M.Hellmann 1971; C.Weber 1971; A.Toongsuwan 1972.
Raison beschrieb im Jahre 1964 fünf Kaiserschnitte bei Schwangeren und Gebärenden nach Eintritt des klinischen Todes und fünf Kaiserschnitte bei Schwangeren und Gebärenden im Todeskampf - ante mortem.

Auch andere Wissenschaftler beschrieben den Kaiserschnitt im Todeskampf bzw. nach Eintritt des klinischen Todes bei Schwangeren und Gebärenden. Die Fruchtmortalität lag bei 70 - 75%: Digonnet

1965, Merger 1967, Pigeaud 1967, Berard 1968, Baron 1969.

Dauerer beschrieb 1879 36 Schnittentbindungen im Todeskampf bzw. klinischen Tod im 18. und 19. Jahrhundert. Die durch diese Kaiserschnitte geholten Kinder waren lebendig. Er schrieb jedoch nichts über das weitere Schicksal dieser Kinder.

J.V. Kelly, G.H. Wintson (1956) beschrieben 75 Schnittentbindungen im Todeskampf bzw. im klinischen Tod während des 20. Jahrhunderts. Die durch diese Kaiserschnitte geborenen Kinder waren lebendig.

Jedoch ist der Prozentsatz der durch Kaiserschnitt während Agonie bzw. klinischem Tod der Mutter geborenen Kinder, die gerettet wurden und am Leben blieben, sehr gering.

C.H.J. Behney beschrieb 1961 195 Kaiserschnitte bei Agonie bzw. klinischem Tod: 27 Kinder starben nach der Operationsgeburt, 11 Kinder blieben nach dieser Geburtsmethode am Leben und entwickelten sich normal.

Andere Autoren schätzen die Mortalität der Kinder, die durch Kaiserschnitt bei Agonie bzw. klinischem Tod der Mutter geholt wurden, auf 60-65%. Vermeli 1966; Ribon 1959; Paillet 1958; A.Toongsuwan 1972.
Diese Früchte sind durch den vom Allgemeinzustand der Mutter verursachten Sauerstoffmangel geschädigt. Je später der Kaiserschnitt erfolgt, desto größer ist der Sauerstoffmangel des Kindes, bedingt durch die Ende-Anoxie der gebärenden Frau.

J. Caderas de Karlau und G. Duran schreiben 1954, daß durch Kaiserschnitt nach Eintritt des klinischen Todes 5% der Kinder am Leben blieben, durch Kaiserschnitt während des Todeskampfes seien es 75%. Allerdings wird bei einer Frau in Agonie der Kaiserschnitt selten durchgeführt, wegen zu großer Belastung für die Frau.

Im Jahr 1954 wurden vier während des Todeskampfes durchgeführte Kaiserschnitte beschrieben - der Allgemeinzustand der Kinder war gut. Digonnet, Pigeaud, Merger.

Wenn der Kaiserschnitt bei Agonie bzw. klinischem Tod der Mutter durchgeführt wird, sind die Ergebnisse für das Kind ungünstig, aber nicht aussichtslos.

Die ungünstigen Ergebnisse des Kaiserschnitts während Agonie bzw. klinischem Tod haben folgende Gründe:

1. Manchmal wird der Kaiserschnitt vor dem Geburtstermin durchgeführt, die Frucht und ihr Gehirn sind nicht ausgereift und es besteht eine Insuffizienz der Lebenszentren im Gehirn.
2. Die Krankheit, an der die Mutter gestorben ist, (Infektion, Gestose), wirkt sich immer auch auf das Kind aus.
3. Die Frucht litt während des ganzen Zeitraumes unter großem Sauerstoffmangel durch Hypoxie und Anoxie der Mutter. Dieser kindliche Sauerstoffmangel wirkt sich negativ auf die Gehirnrinde aus. Manchmal sind diese Auswirkungen auf das kindliche Gehirn von Dauer und es bestehen keine Regenerationsmöglichkeiten.

Nach Kaiserschnitt im Todeskampf bzw. klinischen Tod der Mutter kann es unreife Kinder mit Sauerstoffmangel geben und Kinder im Schockzustand, die wiederbelebt werden müssen. Oft ist die Luftröhre verstopft oder verschlossen und muß abgesaugt und durchgängig gemacht werden. Oft sind die Kinder, die durch einen derartigen Kaiserschnitt geholt wurden, infiziert.

Sehr wichtige Faktoren bei der Rettung des Kindes sind:

1. Todeskampf oder klinischer Tod der Schwangeren oder Gebärenden.
2. Todesursache der Schwangeren oder Gebärenden.
3. Die Auswirkung der mütterlichen Krankheit auf das Kind.
4. Die Reifestufe des Frühgeborenen.
5. Die Zeit bis zur operativen Geburt, d.h., die Zeit ab dem Todeskampf bzw. dem klinischen Tod der Mutter bis zur Geburt des Kindes.
6. Die Wirkung der Reanimation: Arten und Medikamente.

Eigenes Beobachtungsmaterial.

Patientin I, M.B., 27 Jahre, Schwangerschaft IV, Geburt III, 38. Schwangerschaftswoche. Lungentuberkulose und Lungenzirrhose. Kaiserschnitt wurde während der Agonie durchgeführt. Kind: Junge, 3100g, lebendig. Mutter: Tod zwei Stunden nach der Operation. Kind hatte Tuberkulose. Mäßiger Allgemeinzustand nach einem Jahr.

Patientin II, G.E., 29 Jahre, Schwangerschaft VI, Geburt IV, 41. Schwangerschaftswoche. Fruchtwasserembolie der Lunge. Kaiserschnitt wurde nach Eintritt des klinischen Todes gemacht. Kind: Junge, 3860g, lebendig, im Zustand der Asphyxie, hatte Atemstörungen

und Tremor. Nach intensiver Reanimation auf der Wachstation war der Allgemeinzustand gut. Mutter: Tod bei Operationsende. Nach einem Jahr war das Kind in gutem Allgemeinzustand.

Patientin III, D.L., 31 Jahre, Schwangerschaft IV, Geburt III, 37. Schwangerschaftswoche. Eclampsia Anuria. Kaiserschnitt wurde nach Eintritt des klinischen Todes durchgeführt. Kind: Mädchen, 2810 g, im Zustand der Asphyxie. Reanimation erfolgreich. Mutter: Tod zwei Stunden nach der Operation. Nach einem Jahr mäßiger Allgemeinzustand des Kindes.

Patientin IV, L.W., 29 Jahre, Schwangerschaft III, Geburt I, 36. Schwangerschaftswoche. Postrheumatische Herzschädigungen mit Dysfunktion der Mitralklappe, Insuffitientia valvulae atrioventricularis. Kreislaufinsuffizienz mit Lungenödem. Kaiserschnitt wurde nach Eintritt des klinischen Todes durchgeführt. Kind: Mädchen, 2410 g, im Zustand starker Asphyxie. Das Neugeborene wurde abgesaugt und reanimiert durch Beatmungsgerät mit Intubation. Spontanatmung nach 32 Minuten. Erster Schrei nach 38 Minuten. Nach einem Jahr mäßiger Allgemeinzustand des Kindes.

Patientin V, U.R., 28 Jahre, Schwangerschaft III, Geburt II, 34. Schwangerschaftswoche. Bronchopneumonie mit Blutsturz und Brustfellentzündung mit Atemstörungen, Atemnot, Zyanose, Blausucht, Asphyxie. Kaiserschnitt wurde nach Eintritt des klinischen Todes gemacht. Kind: Frühgeburt, 2320 g, im Zustand starker Asphyxie. Das Kind wurde abgesaugt, reanimiert, intubiert mit Beatmungsgerät, medikamentös behandelt - ohne Erfolg, ohne Spontanatmung. Kind: Tod nach 50 Minuten, Mutter: Tod 20 Minuten nach dem Kaiserschnitt.

Tabelle X.

Tabelle XI.

XX. Zusammenfassung

Vorliegende Arbeit: "Der Kaiserschnitt und seine Folgeveränderungen im Gebärmuttermuskel und seine Auswirkungen auf weitere Geburten" stützt sich auf die Erfahrung aus 5103 Kaiserschnitten bei 57 247 Geburten. Die Geburten, die im Zeitraum vom 20.10.1953 bis zum 20.8.1975 in der Geburtshilflich-Gynäkologischen 3. Universitätsklinik Warschau und der Geburtshilflich-Gynäkologischen Abteilung des Bezirkskrankenhauses in Stolp (Pommern) stattgefunden haben, werden folgendermaßen analysiert:

a) Welche Veränderungen des Uterusmuskels zieht der Kaiserschnitt nach sich?
b) Was sind die Ursachen dieser Muskelveränderungen?
c) Welche Auswirkungen haben diese Veränderungen des Uterusmuskels nach dem Kaiserschnitt auf die nächsten Geburten?

Außerdem wird eine Untersuchungsmethode beschrieben, die Veränderungen des Gebärmuttermuskels nach dem Kaiserschnitt zuverlässig feststellt. Das Ergebnis dieser Untersuchungsmethode der Gebärmutter nach dem Kaiserschnitt gibt eine Orientierung bei der nächsten Schwangerschaft und Indikationen für eine physiologische Geburt oder einen sekundären Kaiserschnitt. Laut internationaler ärztlicher Fachzeitschriften und aufgrund eigener,vieljähriger Erfahrung ist die einzige Untersuchungsmethode, mit der man Veränderungen des Uterusmuskels nach dem Kaiserschnitt zuverlässig feststellen kann, die röntgenologische Untersuchung mit Kontrastmittelapplikation: die Hysterographie.

Die Hysterographie ermöglicht eine sehr genaue Orientierung und informiert den Geburtshelfer über die Methode der Durchführung einer gefahrlosen Entbindung bei der Frau nach Kaiserschnitt. Die Hysterographie ermöglicht ebenfalls die Orientierung und Information des Geburtshelfers darüber, wie er die Schwangerschaft einer Frau nach Kaiserschnitt überwachen muß. Und die Hysterographie informiert den Geburtshelfer über die Fortschritte nach dem Kaiserschnitt.

Die vorliegende Arbeit hat 20 Kapitel.

1. Einführung

Angesichts der immer häufigeren Sektioindikationen und der zunehmenden Anzahl von sekundären Geburten nach dieser geburtshilflichen

Operation ist der Kaiserschnitt ein Schlüsselproblem der heutigen Geburtshilfe.Notwendige und wesentliche Indikationen, die Operationstechnik und die Methode und Art der Kontrolluntersuchung des Zustands des Uterusmuskels nach dem Kaiserschnitt müssen für die alltägliche Geburtshilfe festgelegt werden. Das wichtigste Ergebnis der Untersuchung ist die Operationstechnik, sie hat unmittelbaren Einfluß auf den Zustand des Gebärmuttermuskels und dessen Tauglichkeit für weitere Geburten. Wesentliche Momente für die Erweiterung der Sektioindikationen sind die modernen medizinischen Errungenschaften:

1. Moderne Methoden der Heilung und Prophylaxe bei Infektionen
2. Moderne Methoden der Anästhesie
3. Moderne Vorbeugung und Behandlung bei Thrombose, Thrombus und Embolien
4. Behandlung bei Blutverlust
5. Vermeidung von Geburtstraumata und Asphyxie der Frucht
6. Möglichkeit einer sofortigen Entbindung
7. Entbindungsmöglichkeit bei Frauen mit regelwidrigem Becken.

3. Der Kaiserschnitt, geschichtlicher Grundriß

Der Kaiserschnitt als geburtshilfliche Operation wurde im Altertum an der toten Frau durchgeführt. Die Herkunft der Bezeichnung "Kaiserschnitt" ist schwer zu beurteilen. Anfangs lag die Müttersterblichkeit beim Kaiserschnitt bei fast 100 %. Im Römischen Reich erließ der zweite Römische König, Numa Pompilius (715-673 v.Chr), ein königliches Gesetz, die "Lex Regia", nach dem bei einer während der Schwangerschaft oder Geburt verstorbenen Frau das Kind herausgeholt werden mußte. Dieses Gesetz hatte es schon in Ägypten, Babylonien und Griechenland gegeben. Später wurde es von anderen Staaten übernommen. Der erste Kaiserschnitt in Deutschland wurde am 22.April 1610 in Wittenberg an der Gebärenden Ursula Opitz vom Großchirurgen Jeremias Trautmann durchgeführt.

Die sehr große Müttersterblichkeit nach dem Kaiserschnitt war die Folge einer falschen Operationstechnik. Der Schnitt wurde in der Mittellinie des Gebärmutterkörpers gemacht und die Wunde wurde nicht genäht. Die Wöchnerinnen starben an Blutverlust und an Infektionen. Als erster machte der deutsche Professor F.B. Osiander im Jahre 1805 einen Schnitt im unteren Teil der Gebärmutter.

F.B. Osiander war der Schöpfer des modernen Kaiserschnitts. Er hat ein Handbuch der Entbindungskunst geschrieben (Tübingen, 1821).

Der erste Geburtshelfer, der die Gebärmutterwunde nähte und dieses Verfahren empfahl, war der deutsche Professor Lebas 1769. Aber die sehr gute Operationsmethode nach Lebas erfuhr damals keine Anerkennung. Erst nach 1850 weisen Berichte auf eine sehr günstige Operationsmethode - mit Nähen der Uteruswunde - hin. Diese Operationsmethode mit Nähen der Gebärmutterwunde wendeten die Geburtshelfer Bickel (1867) und Lungren (1880) an. Es gab jedoch weiterhin Gegner dieses Verfahrens. Die Geburtshelfer versuchten eine andere Operationstechnik: 1820 machte Rietgen einen extraperitonealen Kaiserschnitt und durchschnitt gleichzeitig Scheide, Gebärmutterhals und hinteres Gewölbe. Diese Operationsmethode verursachte eine sehr große Blutung und eine hundertprozentige Müttersterblichkeit. Der Geburtshelfer Gaillard Thomas modifizierte (1870) die Rietgentechnik, aber die Müttersterblichkeit blieb über 50 %.

Der Geburtshelfer Michaelis schlug die Gebärmutterentfernung beim Kaiserschnitt vor. Der italienische Geburtshelfer Eduard Porro führte nach dem Kaiserschnitt eine Hysterektomie supravaginalis mit Adnektomie durch. Hierdurch wurde die Frau sterilisiert und kastriert und diese Operationstechnik wurde sehr schnell verworfen.

Aus Gründen der Humanität machten in Deutschland im 19. Jahrhundert viele Geburtshelfer den Kaiserschnitt an der lebenden Frau. Die deutschen Geburtshelfer Winckel und J.H. Wiefel führten 20 Kaiserschnitte durch und 11 Wöchnerinnen haben diese Operation überlebt.

Dem deutschen Professor Ferdinand Adolf Kehrer gelang (1881) eine große Entdeckung bei der chirurgischen Versorgung der Uteruswunde. Am 25. September 1881 hat F.A. Kehrer nach dem Kaiserschnitt im unteren Teil der Gebärmutter den Gebärmuttermuskel in drei Schichten genäht. Diese Methode des Kaiserschnitts nach Kehrer wendete der deutsche Geburtshelfer Max Sänger aus Leipzig (1882) an und empfahl sie. F.A. Kehrer bediente sich beim Kaiserschnitt einer ganz modernen Operationstechnik: Intraperitonealer Querschnitt im unteren Teil der Gebärmutter und Nähen in zwei Schichten, Uterusmuskel und Perimetrium getrennt voneinander, mit Einzelnähten. Max Sänger wendete 1883 eine andere Kaiserschnittmethode an: Quer-

schnitt im unteren Uterinsegment und fortlaufende Naht nach Lambert in einer Schicht ohne Gebärmutterschleimhaut, Verschließen des Perimetriums mit fortlaufender Naht. Später verwendete er für den Muskel die Einzelnaht und für das Perimetrium die fortlaufende Naht. Die Methode nach Sänger war nur eine Modifikation des klassischen Kaiserschnitts. Es gab immer noch Gegner der Methode nach Kehrer: Madurowicz, Zweifel.

H. Doerfler aus Regensburg (1929), Goeppert (1932), Pfannestil (1927) und H. Fuchs aus Danzig (1933) kamen wieder auf die Kaiserschnittmethode nach Kehrer zurück. H. Fuchs hat ein großes Werk "Der Längs-, Quer- und Bogenschnitt bei Sectio caesarea inferior" herausgegeben und in internationalen Fachzeitschriften auf die Bedeutung und Zweckmäßigkeit des quergebogenen Schnittes als günstigste und geeignetste Operationsmethode hingewiesen.

Die Entdeckungen von Ignaz Phillip Semmelweis aus Wien (1818-1865) und von Joseph Lister (1827-1912) erlaubten eine wirksame Infektionsvorbeugung und -behandlung von außen, es blieb jedoch das Problem der Beherrschung einer (Bauchfell)-Infektion von innen, aus der Gebärmutter.

Zur Beherrschung der Infektion aus der Gebärmutterhöhle und zum Schutz des Bauchfells wendete Professor F. Frank aus Köln (1856 -1924) den extraperitonealen Kaiserschnitt an. Dieser Kaiserschnitt wurde modifiziert und hatte viele Verfechter: Kunstner, Selheim, Latzko. Aber auch der extraperitoneale Kaiserschnitt schützte nicht vor einer Infektion, und diese Operationsmethode hat ihre Bedeutung verloren. Der Kaiserschnitt nach Kehrer wurde von Munro Kerr (1926) und Fuchs (1933) abgeändert. Dieser Kerr-Fuchs-Kaiserschnitt ist die günstigste und beste Operationsmethode und wird in der modernen Geburtshilfe angewendet.

4. Kaiserschnittindikationen in der gegenwärtigen Geburtshilfe

Die Vervollkommnung der chirurgischen Behandlung, die Anwendung ganz moderner Anästhesiemethoden, die Vorbeugung und Behandlung der Varikose und die postoperative Behandlung erweitern die Kaiserschnittindikationen. Früher waren die Sektioindikationen unvollkommen, da die Sektio als äußerstes Mittel galt und die Operationstechniken völlig unzureichend waren: die Uteruswunde wurde nicht genäht. Die Frucht war im Zustand starker Asphyxie, was Schädi-

gungen des Gehirngewebes bewirkte.

Die modernen diagnostischen Methoden entdecken die der Frucht drohende Gefahr früher. Der heutige Kaiserschnitt rettet das Leben des Kindes und beugt Schädigungen der kindlichen Entwicklung vor. Der gegenwärtige Kaiserschnitt rettet das Leben von Mutter und Kind und dient somit beiden. Sehr schnell muß der Kaiserschnitt durchgeführt werden bei Placenta praevia und bei vorzeitiger Ablösung der Plazenta. Besonders bei diesen großen, gefährlichen Schwangerschafts- oder Geburtskomplikationen ist eine schnelle Entscheidung für den Kaiserschnitt notwendig. Die Placenta praevia und die vorzeitige Ablösung der Plazenta ziehen als weitere Komplikationen Blutgerinnungsstörungen nach sich: Thrombozytopenie, Hypofibrinogenämie und Afibrinogenämie, mit weiteren, sehr gefährlichen Folgen, die direkt das Leben der Frau bedrohen.

Bei Thrombozytopenie, Hypofibrinogenämie und Afibrinogenämie kommt es zu allgemeinen Blutungen (das Blut enthält kein Fibrinogen), mit Lungenembolie und akuter Niereninsuffizienz. Bei diesem Zustand tritt eine besondere Form dieser Komplikation auf, mit großer retroplazentärer Blutung (der Uterusmuskel ist dunkelbläulich), und Blutungen zur Bauchhöhle und zu den Nachbarorganen - diese Erscheinung heißt Couvelaire' Syndrom oder Apoplexia utero--placentaris Couvelaire. Bei diesen Schwangerschafts- oder Geburtskomplikationen kommt es zu einem schweren Schock der Schwangeren oder Gebärenden und die einzige Behandlungsform ist ein sofortiger Kaiserschnitt mit Hysterektomie.

Sehr schnell muß die Entscheidung zum Kaiserschnitt auch gefällt werden bei regelwidrigen Fruchtlagen (Beckenendlage, Querlage), regelwidriger Haltung der Frucht (Kopfdeflexion) und besonders bei einer drohenden intrauterinen Asphyxie der Frucht.

Nur wenn zahlreiche, massive Verwachsungen zwischen den Organen und der inneren Bauchdeckenfläche den Zugang zum unteren Teil der Gebärmutter unmöglich machen, liegt eine Indikation für den klassischen Kaiserschnitt vor. Der klassische Kaiserschnitt verursacht viel mehr Operations- und Nachoperationskomplikationen als der Quer-Kaiserschnitt im unteren Uterinsegment. Aufgrund von medizinischen Fachzeitschriften sowie eigenen Erfahrungen und Beobachtungen angesichts vieler Operations- und Nachoperationskomplika-

tionen und sehr häufiger Schwangerschafts- und Geburtskomplikationen soll der klassische Kaiserschnitt nur in Ausnahmefällen durchgeführt werden, bei gleichzeitiger Sterilisation (selbstverständlich im Einvernehmen mit der Gebärenden), um dem Risiko der Uterusruptur bei einer Narbe im Corpus uteri vorzubeugen.

Trotz der Verbesserung der Ergebnisse nach dem Quer-Kaiserschnitt liegt - laut Aufstellungen der internationalen medizinischen Zeitschriften - die Wöchnerinnenmortalität nach dem Kaiserschnitt bei 2‰ -ein Tod auf 500 Kaiserschnitt.Allgemeiner geburtshifliche Mortalität 0,2‰ -2 Todesfälle auf 10.000 Geburten-Käesr 1975. Beim sekundären Kaiserschnitt gibt es verständlicherweise mehr Operations- und Nachoperationskomplikationen, aber die mütterliche und kindliche Mortalität sind nicht höher als beim ersten Kaiserschnitt. Günstige Ergebnisse für Mutter und Kind beim sekundären Kaiserschnitt hängen von einer schnellen Entscheidung ab. Beim sekundären Kaiserschnitt ist die Gebärende nicht erschöpft, es fand kein Geburtsversuch auf natürlichem Wege statt, oder, falls doch, so war dieser sehr kurz und hatte keinen ungünstigen Einfluß auf die Gebärende und das Kind. Große Verwachsungen mit Nachbarorganen verursachen beim sekundären Kaiserschnitt Schwierigkeiten, Operations- und Nachoperationskomplikationen. Solche massiven Verwachsungen ohne Möglichkeit der Trennung zwingen den Operateur zum klassischen Kaiserschnitt.

Die Vermeidung einer protrahierten Geburt, die frühzeitige Einweisung ins Krankenhaus, wo die Schwangere nach Kaiserschnitt ständig und genau überwacht wird, des weiteren die Durchführung des Kaiserschnitts im geeigneten Augenblick, führen zu einer bedeutenden Verringerung der Wöchnerinnenmortalität. Doch trotz der Geburtsüberwachung und der modernen Operationstechnik berichten medizinische Fachzeitschriften über eine hohe Operationsmortalität der Gebärenden.

Der Kaiserschnitt nach Fuchs beruht auf einem quergebogenen Schnitt im unteren Uterinsegment, die Uteruswunde wird mit Einzelnähten, das Perimetrium mit fortlaufender Naht verschlossen. Dieser Kaiserschnitt nach Fuchs hat seine Tauglichkeit bewiesen und die besten und günstigsten Operations- und Nachoperationsergebnisse erbracht.

5. Komplikationen und Auswirkungen nach dem Kaiserschnitt laut statistischen Aufstellungen in Fachzeitschriften

Die häufigste postoperative Komplikation nach einem Kaiserschnitt und besonders nach einem sekundären Kaiserschnitt ist die Infektion: Bauchfellentzündung, außerdem die Thrombose mit Embolie.

Der Einfluß der Operation auf die Frucht ist gering und die kindliche Mortalität nach dem Kaiserschnitt liegt bei 4 - 8,6 %, abhängig von Schwangerschafts- und Geburtskomplikationen. Der Kaiserschnitt muß als genügend großer, quergebogener Schnitt im unteren Uterinsegment durchgeführt werden, die Uteruswunde wird einschichtig mit Einzelnähten, die Wunde im Perimetrium mit zusammenziehenden fortlaufenden Nähten verschlossen. Diese Kaiserschnittmethode verursacht eine kleine Narbe im unteren Teil der Gebärmutter, die die Physiologie des Uterusmuskels nicht beeinträchtigt. Der heutige Quer-Kaiserschnitt wird durch das Bauchfell (transperitonealis/intraperitonealis) durchgeführt. Der extraperitoneale Kaiserschnitt wird heute selten bis nie angewendet. Er schützt nicht vor weiteren Infektionen und vor Bauchfellentzündung. Nach dem extraperitonealen Kaiserschnitt entstehen massive Verwachsungen, besonders in der Retiusgegend, was bei einem späteren Kaiserschnitt sehr große Schwierigkeiten verursacht.

Der Kaiserschnitt hinterläßt eine Quernarbe und deshalb besteht die Möglichkeit für eine Uterusruptur während einer folgenden Schwangerschaft oder Geburt.

Der Trophoblast neigt dazu, sich in der Gebärmutterquernarbe festzusetzen und dann bildet sich möglicherweise eine Placenta praevia. Die Entstehung einer Placenta praevia kommt umso häufiger vor, je länger die Narbe ist. Die Gebärmutterquernarbe ist überzogen mit einer sehr feinen Schleimhaut, die während der Schwangerschaft zeitweilig zur Decidua wird - eine sehr schwache Haut, die nicht wirksam vor dem Eindringen des Trophoblasten schützt. In eine ausgedehnte Uterusquernarbe dringt der Trophoblast manchmal sehr tief ein und bildet einen eingewachsenen vorliegenden Mutterkuchen - Placenta praevia increta. Bei der Placenta praevia increta gibt es sehr gefährliche Komplikationen, bis hin zum Tod der gebärenden Frau. Der in die Gebärmutter eingedrungene Trophoblast schwächt sie und bewirkt einen Quernarbenbruch mit großer Blutung.

Durch den Kaiserschnitt sinkt die Tauglichkeit der Gebärmutter. Der Kaiserschnitt verursacht möglicherweise:

1. Eine Deformation des Uterus durch die Quernarbe,
2. eine Isthmusverbreiterung,
3. eine Längsdehnung des Zervixkanals, die ein Geburtshindernis bildet,
4. eine Lageveränderung der Gebärmutter,
5. Verwachsungen der Uterushöhle,
6. eine regelwidrige Gestaltung der Uterushöhle,
7. Menstruationsstörungen mit Unterleibsschmerzen,
8. a) Fisteln zwischen Blase und Gebärmutterhalskanal über dem Isthmus. Bei dieser Fistelform entsteht eine Menourie - eine Vermischung des Menstruationsblutes mit dem Urin. Es gibt dabei keine Verbindungen, die den Urin aus der Blase in den Zervixkanal übertreten und aus der Scheide ausfließen lassen. Die Menourie tritt nur während der Menstruation auf. Während der Menstruation fließt das gesamte Menstruationsblut durch die Fisteln oberhalb des Isthmus in die Blase zum Urin, und zusammen bilden sie die Menourie. Eine richtige Menstruation findet dabei nicht statt.

   b) Fisteln zwischen Blase und Zervixkanal unterhalb des Isthmus. Diese Fistelform ist gekennzeichnet durch Menourie und durch Abgang von Urin aus der Scheide. Bei dieser Fistelform treten häufig Blasen- Harnleiter- und Niereninfektionen auf.

Trotz der modernen Operationstechnik und Therapie ist das Risiko für die Gebärende bei einer Schnittentbindung 10 - 15mal größer als bei einer physiologischen Geburt.

6. Falsche Tätigkeiten, die im Uterusmuskel Schädigungen hervorrufen

Der Wert des Quer-Kaiserschnitts bzw. eigentlich des Querbogenschnitts im unteren Teil der Gebärmutter, mit Schnittwölbung nach unten (◡), ist beträchtlich. Diese Schnittform bewirkt eine geringe Blutung, sie bietet bessere Möglichkeiten und erlaubt eine leichtere chirurgische Behandlung. Die kleine Narbe ist - nach Anwendung geeigneter Nähte - von entscheidender Bedeutung für die nächsten Schwangerschaften und Geburten. Nur in einem Fall ist ein Querschnitt im unteren Teil der Gebärmutter negativ zu bewerten: Bei großen Kindern oder regelwidriger Kindslage, besonders nach Zusammenziehen der Gebärmutter, ist der Querschnitt ungenügend.

Hier entsteht eine Ruptur des Uterusmuskels an den Schnittenden oder nach unten, zur Harnblase. Diese Ruptur bewirkt Gefäßschädigungen, auch zusammen mit Parametrienschädigungen, und es entsteht eine heftige Blutung.

Diese Komplikationen beim Herausziehen der Frucht verlängern die Operation und machen hämostatische Nähte notwendig. Manchmal wird dabei die Gebärmutterschleimhaut mit erfaßt. Die hämostatischen Nähte können die Ursache sein für eine Infektion und eine ausgedehnte Narbe. eben deshalb hat der quergebogene Schnitt nach Fuchs im unteren Uterinsegment eine sehr große Bedeutung. Viele Geburtshelfer empfehlen und machen einen scharfen Schnitt im Uterusmuskel und warnen vor einer stumpfen Erweiterung.

Stumpfe Erweiterungen eines kleinen, quer verlaufenden Schnitts im Uterusmuskel bewirken eine Schädigung und Traumatisation des Uterusmuskels, eine starke Blutung und eine ausgedehnte Narbe. Viele Geburtshelfer warnen vor der Benutzung von Instrumenten beim Entwickeln des kindlichen Kopfes. Dies verursacht nämlich eine Mazeration und Ruptur des Uterus. Deshalb sind die Wundränder der Gebärmutter unbedingt zu schützen.

Der nächste sehr wichtige Faktor ist die Verwendung geeigneter Nähte für die Gebärmutterwunde: Der Muskel muß einschichtig mit Knopfnaht verschlossen werden, das Perimetrium mit fortlaufender Naht. Eine ausgedehnte Narbe verurteilt die gebärende Frau zum sekundären Kaiserschnitt, es kann eine Uterusruptur an der Stelle der Narbe auftreten oder auch eine schleichende Auflösung des Narbengewebes bei der nächsten Schwangerschaft oder Geburt.

7. Positive und negative Faktoren und Bedingungen der Wundheilung nach einem Kaiserschnitt

Die Wundheilungsbedingungen bei der Gebärmutter sind spezifisch und unterscheiden sich völlig von denjenigen anderer Körperbereiche. Da kein unmittelbarer Zugang zur Uteruswunde besteht, kann sie nach der Operation nur indirekt überwacht werden. Erst nach einer gewissen Zeit entsteht als Ergebnis des Heilungsprozesses die Gebärmutternarbe. Diese Narbe kann durch eine röntgenologische Untersuchung, die Hysterographie, bestimmt werden. Die biologische Heilung der Uteruswunde ist noch nicht genügend erforscht. Man weiß nicht mit Sicherheit, welche Faktoren und Bedingungen einen positiven und welche einen negativen Einfluß ausüben.

8. Der Einfluß des Kaiserschnitts auf weitere Geburten

Mit der Biologie der Gebärmutterwundheilung und deren Ergebnis, d.h., der Gebärmutternarbe, beschäftigten und beschäftigen sich viele Gelehrte. Diese Wissenschaftler untersuchen nach wie vor die positiven Faktoren und die negativen, die den Heilungsprozeß verzögern. Die überwiegende Mehrheit der Gelehrten ist der Ansicht, daß die Gebärmutterschleimhaut in der Operationswunde den Heilungsprozeß behindert. Eine klinische Untersuchung der Frau nach dem Kaiserschnitt ergibt keine Vorstellung von der Narbe und deren Haltbarkeit bei einer physiologischen Geburt. Nicht bei allen Frauen wird nach dem Kaiserschnitt eine Hysterographie durchgeführt, die heute sehr genau die Uterusnarbe beschreibt. Viele amerikanische und englische Geburtshelfer vertreten den Standpunkt, daß eine klinische Untersuchung der Frau nach dem Kaiserschnitt ausreichend über die Haltbarkeit der Uterusnarbe informiert; sie empfehlen, nach einem Kaiserschnitt die folgenden Entbindungen ebenfalls per Kaiserschnitt vorzunehmen. Die Menge der sekundären Kaiserschnitte übersteigt bei diesen Geburtshelfern 50 %. Doch die große Mehrheit der Geburtshelfer ist anderer Ansicht. Sie behaupten, daß ein Kaiserschnitt nicht allein schon eine definitive Indikation für eine weitere Schnittentbindung sei. Der prophylaktisch durchgeführte sekundäre Kaiserschnitt beugt Komplikationen nicht vor, insbesondere nicht der Uterusnarbenruptur, vor allem, wenn der Kaiserschnitt vor der 38. Schwangerschaftswoche vorgenommen wird, denn dann hat sich das untere Uterinsegment noch nicht abgegrenzt.

Eine zwingende Indikation zum sekundären Kaiserschnitt besteht

a) bei Frauen nach klassischem Kaiserschnitt,
b) bei Frauen mit allgemeiner Beckenverengung, mit Coniugata vera obstetrica unter 8 cm,
c) bei einer Einstellungsanomalie (Deflexionshaltung),
d) bei Beckenendlage,
e) bei Querlagen und Schräglagen,
f) bei vorzeitigem Blasensprung.

Frauen, bei denen nach dem Kaiserschnitt keine Komplikationen und/oder Infektionen auftraten, die Wundheilung und Narbenbildung keinen Störungen unterworfen waren, und die keine zusätzlichen Indikationen aufweisen, können physiologisch gebären. Viele Geburtshelfer sind der Meinung, daß nach Kaiserschnitt eine physiologische

Entbindung für Mutter und Kind sicherer ist. Europäische Geburtshelfer stellten nach dem sekundären Kaiserschnitt eine höhere mütterliche und kindliche Mortalität fest als nach physiologischen Entbindungen.

9. Geburtskomplikationen bei Frauen nach Kaiserschnitt

Die Quernarbe nach Kaiserschnitt im unteren Teil der Gebärmutter ist keine ausreichende Indikation für einen weiteren Kaiserschnitt, besonders bei günstiger Operationstechnik, gutem Operations- und Nachoperationsverlauf und bei günstigen klinischen Untersuchungsergebnissen. Die Abgrenzung des unteren Uterinsegments hat für den quergebogenen Schnitt eine außerordentlich große Bedeutung. Wird der Kaiserschnitt vor der Abgrenzung des unteren Uterinsegments durchgeführt, so verursacht er eine Narbe im unteren Teil des Corpus uteri. Diese Narbe unterscheidet sich wesentlich von derjenigen im unteren Uterinsegment und verlangt bei der nächsten Entbindung ein anderes Vorgehen. Der Zeitpunkt der Ausführung des Kaiserschnitts ist ein wichtiger Faktor, der über die Art der Narbe entscheidet und Hinweise gibt, wie man bei der nächsten Entbindung vorgehen muß.

Der extraperitoneale Kaiserschnitt wurde zum Schutz des Bauchfells vor Infektionen durchgeführt. Diese Kaiserschnittmethode hat die in sie gesetzten Erwartungen nicht erfüllt.

Kaiserschnitt nach Porro, mit Amputation der Gebärmutter oberhalb der Scheide. Heute muß diese Methode in folgenden Fällen angewendet werden: bei Myomen und Gebärmuttertumoren, bei sehr starker Blutung mit Blutgerinnungsstörung (vitale Indikation), bei ausgedehnter Uterusruptur.

Ein Kaiserschnitt mit Uterusexstirpation muß durchgeführt werden bei fortgeschrittener Schwangerschaft mit Portiokrebs.

Der vaginale Kaiserschnitt nach Dührssen beinhaltet die Gefahr der Uterusruptur nach oben mit heftiger Blutung. Er wird heutzutage selten bis nie durchgeführt.

Dank moderner diagnostischer Möglichkeiten und frühzeitiger Diagnosen von Anomalien und Unregelmäßigkeiten bei der Geburt, sowie durch das Ausschließen von Geburtstraumata und traumatisierenden geburtshilflichen Eingriffen kommt es nicht mehr zur Uterusretraktionsruptur.

Es bleibt das Problem der Quernarbenruptur des Uterus; die Narbe im Corpus uteri nach dem klassischen Kaiserschnitt und die Uterusnarbe nach Myomecomie und Enucleatio, besonders mit Eröffnung der Uterushöhle, sind eine direkte Indikation für einen weiteren Kaiserschnitt.

Um einer Narbenruptur des Uterus vorzubeugen, führen viele amerikanische und englische Geburtshelfer einen weiteren Kaiserschnitt durch, nach dem Prinzip "once a cesarean, always a cesarean". Doch international sind viele Geburtshelfer - auch englische und amerikanische - gegen diesen Grundsatz. Die Quernarbenruptur des Uterus tritt am häufigsten während einer Uteruskontraktion ein. Sie geht mit wenig ausgeprägten Symptome einher, es kommt zu einer leichten Blutung, manchmal verläuft die Ruptur ohne Symptome. Bei einer Ruptur der Uterusquernarbe kann das Perimetrium unverletzt bleiben. Manchmal hat die Quernarbe einen Defekt, verursacht durch eine schlechte Nachoperationsheilung. Diese Uterus-Quernarbendefekte treten als verschiedenartige Löcher auf, ihr Aussehen und den Zeitpunkt ihres Entstehens kann man während des Kaiserschnitts feststellen.

Die Längsnarbenruptur des Corpus uteri nach klassischem Kaiserschnitt kommt häufiger vor, begleitet von plötzlichen, ausgeprägten Symptomen, die das Leben der Gebärenden bedrohen. Solch eine Längsnarbenruptur macht eine umgehende operative Behandlung notwendig.

Die klinische Untersuchung der Quernarbe im unteren Uterinsegment nach der Geburt weist manchmal lochförmige Narbenläsionen nach. Unbedingte sofortige Operationsbehandlung dieser Löcher bei Blutungen oder Schädigungen des Perimetriums.

Das Prinzip "nach Kaiserschnitt immer Kaiserschnitt" wurde verworfen.

Frauen nach einer Schnittentbindung soll man nicht routinemäßig einem weiteren Kaiserschnitt unterziehen, sondern sich von Fall zu Fall entscheiden. Dabei gibt es jedoch Schwierigkeiten, wenn die Schwangere nach Kaiserschnitt erst nach Beginn der Wehen ins Krankenhaus kommt, keinen Mutterpaß hat und der Kaiserschnitt in einem anderen Krankenhaus durchgeführt wurde. Dann muß die Quernarbe des Uterus mittels klinischer Untersuchung bestimmt, eine gründ-

liche Anamnese über die vorige Schnittentbindung und deren postoperativen Verlauf erstellt und die Geburt ständig mit Hilfe des Cardiotokographen überwacht werden. Die weitaus meisten Geburtshelfer behaupten, daß die Bestimmung der Uterus-Quernarbe vom Zeitpunkt der Durchführung des Kaiserschnitts abhängt, außerdem vom Stadium der Herausbildung des unteren Uterinsegments und von der Lage des Schnitts im Uterus - wichtig ist, daß der Schnitt möglichst tief liegt und eine quergebogene Form aufweist. Vier bis sechs Monate nach der Operation ist die Narbenbildung abgeschlossen. Es ist heute die Regel, daß man eine Gebärende nach primärem Kaiserschnitt einen Geburtsversuch machen läßt, und Frauen nach zwei oder mehr Kaiserschnitten für eine Schnittentbindung vorsieht.

Eine sehr große und für die Uterus-Quernarbe gefährliche Komplikation ist die vorliegende, manchmal eingewachsene Plazenta. Hier entsteht dann das "Locus minus resistentiae" für eine ausgedehnte Quernarbenruptur mit kolossaler Blutung, die das Leben der Gebärenden bedroht. Daher bedeutet die physiologische Entbindung nach einem Kaiserschnitt keineswegs das Ende aller Komplikationen. Eine ganz strenge Überwachung der Nachgeburtsphase ist obligatorisch. Bei der physiologischen Entbindung der Frau nach Kaiserschnitt müssen Operationssaal und Operationspersonal für eine sofortige operative Intervention bereitstehen. Vom schnellen operativen Eingreifen hängt das Leben der Frau ab.

Ein sehr wichtiges Moment ist die rechtzeitige Diagnose einer drohenden Uterusnarbenruptur. Es gibt jedoch dafür keine eindeutigen Symptome. Viele Geburtshelfer achten auf das Aufhören der Wehen und die Stagnation der Eröffnungsphase und sehen das als Zeichen für eine drohende Uterusruptur an.

Eine sehr genaue Bestimmung der Uterus-Quernarbe gestattet die röntgenologische Untersuchung, die Hysterographie, wobei die Frau nach Kaiserschnitt allerdings nicht schwanger sein darf.

Vertretbare und zweckmäßige Richtlinien für das Vorgehen gibt E. Strobel: Bei Frauen nach Kaiserschnitt, über deren Schnittentbindung und Uterus-Quernarbe nur ungenaue Angaben vorliegen, wird ein sekundärer Kaiserschnitt durchgeführt. Ein solches Vorgehen reduziert die Müttersterblichkeit bis auf Null.

Eine Uterusruptur ohne Narbe, eine Uterusretraktionsruptur, kommt vor bei regelwidriger Fruchtlage, bei Kopf-Becken-Mißverhältnis, bei Pelvis iusto minor, bei allgemeiner Beckenverengung, bei manueller Hilfe, bei Zangenentbindung, bei manueller Lösung der Plazenta, bei Oxytozin-Injektion.

Die Uterusruptur kann inkomplett (nur der Uterus) oder komplett (alle Schichten) sein.

10. Positive und negative Faktoren verschiedener Operationsmethoden beim Kaiserschnitt

Die wichtigsten positiven Faktoren beim Kaiserschnitt sind die günstige quergebogene Form des Schnittes im unteren Uterinsegment und eine geeignete Nahtmethode: einschichtig mit Einzelnähten. Fast alle Geburtshelfer wenden heute die von Kehrer 1881 und Max Sänger 1882 entwickelte Kaiserschnittmethode an, die 1932 von Fuchs abgeändert und verbessert wurde. Der quergebogene Schnitt mit dem Skalpell im unteren Uterinsegment ergibt eine Wunde mit glatten Wundrändern ohne Gewebsschädigungen, die sich leicht nähen läßt, ohne zusätzliche hämostatische Nähte. Einige Geburtshelfer machen im unteren Uterinsegment mit dem Skalpell einen kleinen Einschnitt und erweitern diesen dann schnell mit den Fingern, d.h., sie reißen ihne auf. Dabei entstehen viele Gewebsschädigungen und am Uterus zerrissene Wundränder. Das Verschließen der Wunde erfordert zusätzliche hämostatische Nähte und es entsteht eine große Narbe.

Sehr wenige Geburtshelfer machen einen Querschnitt im Perimetrium, präparieren es nach unten ab und machen dann nur einen Riß in den Uterusmuskel; mit dem Finger machen sie schnell ein Loch und erweitern dieses dann stumpf. Dadurch verursachen sie eine Gebärmutterwunde mit zerrissenen Rändern. Eine Gewebstrennung mit dem Skalpell unterscheidet sich sehr von dem Zerreißen mit den Fingern.

Ein weiterer sehr wichtiger Faktor ist der Zeitpunkt der Ausführung des Kaiserschnitts: während der Wehen, wenn sich der untere Teil der Gebärmutter abgegrenzt hat. Wird der Kaiserschnitt vor Beginn der Wehen durchgeführt, so liegt er im unteren Teil des Corpus uteri, die Quernarbe dementsprechend ebenfalls - das ist ein klassischer Kaiserschnitt.

Innerhalb von vier Monaten erreicht die Uterusquernarbe ihr endgültiges Entwicklungsstadium. Nach vier Monaten sind sämtliche biologischen Heilungsprozesse abgeschlossen.

11. Erlaubte Faktoren für die physiologische Geburt sowie Indikationen und Faktoren für den sekundären Kaiserschnitt bei Frauen nach Kaiserschnitt

Früher bestimmte man bei Frauen nach Kaiserschnitt die Uterus-Quernarbe nach einer physiologischen Geburt durch Palpation. Durch Palpieren stellte man Größe und Gestalt der Vertiefung in der Quernarbe fest. Anhand von Größe und Gestalt schloß man auf die Festigkeit der Quernarbe. Die Ergebnisse der Palpationsuntersuchung waren nicht genau. Eine Untersuchung, die die Festigkeit der Uterus-Quernarbe nach dem Kaiserschnitt sehr zuverlässig bestimmt, ist die röntgenologische Untersuchung des Uterus mit Applikation eines gut haftenden, wäßrigen oder öligen Kontrastmittels, die Hysterographie.

Die Hysterographie zur Untersuchung des Zustands der Gebärmutter und der Festigkeit der Uterus-Quernarbe nach dem Kaiserschnitt hat K. Baker 1955 eingeführt und praktiziert. Später führten viele Geburtshelfer bei Frauen nach Kaiserschnitt routinemäßig eine Hysterographie durch. Die Ergebnisse der klinischen Untersuchung und der Hysterographie ermöglichen die Bestimmung der Ursachen für eine schlechte Nachoperationsheilung, die Kontrolle nach der Operation und die Überprüfung der Operationsmethode. Zeichnet sich auf den Hysterogrammen an der Innenfläche der Uterusvorderwand eine Deformation ab, so bedeutet das eine Quernarbe nach Kaiserschnitt im unteren Uterinsegment. Der Faktor der Abgrenzung des unteren Uterinsegments ist für die Gebärmutterwundheilung und die normale Entwicklung der Quernarbe von überragender Bedeutung. Bei richtiger Abgrenzung des unteren Uterinsegments gibt es während und nach dem Kaiserschnitt keine Komplikationen, der Heilungsprozeß vollzieht sich normal und die Hysterographie macht eine kleine Quernarbe sichtbar, tiefsitzend in der Gegend des Ostium internum histologicum. Der anatomische Ausgang der Gebärmutter und der Isthmus weisen keine Deformation auf.

Manchmal ist es notwendig, vor Beginn der Wehen und vor der Abgrenzung des unteren Uterinsegments den Kaiserschnitt durchzuführen. Dann liegt der Querschnitt trotz kunstgerechter Operation im unteren Teil des Corpus uteri und die Narbe im Korpus. Die Hysterogramme nach einem gezwungenermaßen verfrüht durchgeführten Kaiserschnitt zeigen sehr oft eine große Deformation der Uterus-Quernarbe, die hoch liegt, manchmal oberhalb des anatomischen inneren

Ausgangs.

Während der Folliculationsphase, 5 - 12 Tage vom ersten Zyklustag an gerechnet, ist die innere Gestalt der Gebärmutter normal. Dann befindet sich die Gebärmutterschleimhaut in der Regenerationsphase ohne Progesteronhypertrophie. In dieser Zeit macht die Hysterographie Quernarbendeformationen sichtbar. In der späteren, der Progesteronphase, besteht eine Hypertrophie der Gebärmutterschleimhaut mit Wucherung der Blutgefäße und viel Zellflüssigkeit. Diese Hypertrophie der Gebärmutterschleimhaut verwischt und verändert die tatsächliche Gestalt des Uterus und der Zervix.

Das Kontrastmittel muß gleichmäßig, bei einem Druck von 80 - 90 mmHg appliziert werden, die Röntgenaufnahme muß schnell gemacht werden, bevor das Kontrastmittel in die Bauchhöhle ausfließt. Die Aufnahmen müssen seitlich, schräg und von vorne nach hinten gemacht werden. Der Vergleich dieser Röntgenbilder ermöglicht die Feststellung der tatsächlichen Uterusnarbendeformation.

Das Kontrastmittel muß gut haften, damit eine vollkommene Adhäsion an der inneren Fläche der Uterushöhle und des Zervixkanals erreicht wird. Die Röntgenaufnahmen sollen ohne Betäubung ausgeführt werden, da sonst das Kontrastmittel nach außen abfließt.

Sechs Monate nach der Operation ist das Röntgenbild der Uterusnarbendeformation endgültig und zeugt von Komplikationen während und nach der Operation, und zwar durch das Sichtbarmachen von Uterusnarbendeformationen, Isthmusdeformationen, Isthmusdehnung.

Die Diagnose aufgrund der Hysterogramme richtet sich nach der Ausdehnung und Gestalt der Deformation an der Innenfläche der vorderen Uteruswand. Eine normale Innenfläche der vorderen Uteruswand ohne, bzw. mit kleiner Deformation besagt, daß während und nach der Operation keine Komplikationen aufgetreten sind. Ergibt die Hysterographie eine mittlere Deformation an der Innenfläche der Uterusvorderwand und Schatten von 3 - 6 mm Stärke, so weist das auf Komplikationen bei der Wundheilung hin.

Ergibt die Hysterographie große Deformationen an der Innenfläche der Uterusvorderwand und Schatten von mehr als 6 mm Stärke, so deutet das auf große Komplikationen während und nach der Operation hin. Große Komplikationen bei und nach der Operation verursachen große Deformationen mit unterschiedlich ausgeprägter Kontrastmit-

telpenetration in der Uterusvorderwand, außerdem Fisteln zwischen Blase und Parametrium.

Die regelwidrige Form der Innenfläche der Uterusvorderwand ist ein großes Geburtshindernis und es droht eine Quernarbenruptur.

Die Hysterographie bei Frauen nach Kaiserschnitt informiert über den aktuellen Zustand und die Festigkeit der Narbe, über die Tauglichkeit der Narbe bei einer nächsten Schwangerschaft und über die Wahl der richtigen Entbindungsform: physiologische Geburt oder weiterer Kaiserschnitt. Die durch die Hysterographie erhaltenen Informationen sind von großer Bedeutung, sie bewahren die Frau bei der nächsten Schwangerschaft und Geburt vor gesundheitlichen und lebensbedrohenden Komplikationen.

Die Hysterographie gestattet dem Geburtshelfer eine Orientierung bei der Überwachung der Schwangerschaft und der Durchführung der Entbindung bei einer Frau nach Kaiserschnitt.

Eine Plastik des unteren Teils der Gebärmutter wird nach dem Kaiserschnitt folgendermaßen durchgeführt: Die alte Narbe wird ausgeschnitten, so entsteht eine ganz neue Gebärmutterwunde ohne Narbengewebe und es bildet sich eine neue Narbe, die gleiche wie nach dem ersten Kaiserschnitt.

Tabelle IV

Aus diesen Gründen hat die hysterographische Untersuchung eine so große Bedeutung.

12. Physiologische Geburt bei Frauen nach Kaiserschnitt, Indikationen und Bedingungen

Wenn bei einer Frau nach Kaiserschnitt die Hysterographie positiv ausfiel und keine oder nur kleine Quernarbendeformationen ergab, kann die Frau physiologisch gebären. Die Hysterogramme müssen erkennen lassen: normale Form des Zervixkanals, Zustand der Deformation der Uterusvorderwand, eventuelle Verbreiterung und/oder Längsdehnung des Isthmus.

Frauen, bei denen die Hysterographie eine Längsdehnung des Zervixkanals nachwies, hatten Wehenstörungen und die Eröffnungsphase war sehr lang: 15 - 17 Stunden. Frauen, bei denen durch Hysterographie eine Isthmusverbreiterung festgestellt wurde, gebaren schnell: innerhalb von 6 - 8 Stunden.

Eine überstürzte physiologische Spontangeburt bei einer Frau nach Kaiserschnitt, die für einen weiteren Kaiserschnitt vorgesehen war, erschwert die Prognose über den Geburtsverlauf sehr, trotz der Unterstützung durch genaue Untersuchungen.

Paradoxerweise kann manchmal trotz großer Quernarbendeformation nach dem Kaiserschnitt eine physiologische Spontangeburt erfolgen.

Es ist richtig und stimmt mit den Grundregeln der Geburtshilfe überein, daß bei Frauen mit großen Quernarbendeformationen nach dem Kaiserschnitt ein sekundärer Kaiserschnitt geplant werden muß.

Eine sehr schnelle physiologische Spontangeburt bei einer Frau nach Kaiserschnitt mit großer Quernarbendeformation ist ein spontaner, biologischer Prozeß der Natur.

Tabelle V

13. Der sekundäre Kaiserschnitt: Indikationen und Bedingungen

Fällt die Hysterographie bei einer Frau nach Kaiserschnitt ungünstig aus, so muß die nächste Entbindung wieder durch Kaiserschnitt vorgenommen werden. Fällt die Hysterographie günstig aus - physiologische Form des Zervixkanals und nur geringe Quernarbendeformation - kommen jedoch andere Indikationen hinzu, so muß wieder ein Kaiserschnitt durchgeführt werden.

Frauen nach Kaiserschnitt, bei denen die Hysterographie eine mittlere Quernarbendeformation oder eine große Quernarbendeformation mit Kontrastmittelpenetration in die vordere Uteruswand nachweist, müssen durch Kaiserschnitt entbunden werden.

Ein sehr wichtiger Faktor beim sekundären Kaiserschnitt ist die Schnittform: quergebogener Schnitt mit Wölbung nach unten ⌣ . Diese Schnittführung ist sicher und schützt die Wunde vor Schädigungen und Rupturen der Inzisionsecken oder des unteren Wundrandes. Derartige Wundrupturen rufen immer eine heftige Blutung hervor, die hämostatische Nähte notwendig macht. Ein weiterer bedeutender Faktor beim sekundären Kaiserschnitt ist die Plastik im unteren Teil der Gebärmutter: Die Quernarbe wird exakt ausgeschnitten und auf diese Weise entsteht eine ganz neue Wunde ohne Narbengewebe. Ohne eine solche Plastik beim sekundären Kai-

serschnitt vergrößert sich die Narbe. Eine Plastik im unteren Teil der Gebärmutter soll beim sekundären Kaiserschnitt bei Quernarbendeformationen jeden Grades durchgeführt werden. Diese Plastik ergibt eine normale Quernarbe und ermöglicht eine zukünftige physiologische Entbindung. Wird während des sekundären oder eines weiteren Kaiserschnitts keine Plastik im unteren Teil des Uterus ausgeführt, so muß die Frau - ihre Zustimmung vorausgesetzt - sterilisiert werden, damit sie vor einer Quernarbenruptur geschützt ist.

Bei Frauen nach Kaiserschnitt mit großen Quernarbendeformationen mit oder ohne Kontrastmittelpenetration, und mit einer regelwidrigen inneren Ausformung der Gebärmutter, muß die nächste Entbindung vor oder sofort nach Wehenbeginn per Kaiserschnitt durchgeführt werden. Diese Frauen müssen während der gesamten Schwangerschaft unter besonderer geburtshilflicher Überwachung stehen und sich mindestens zwei Wochen vor dem Geburtstermin im Krankenhaus einfinden.

Der Kaiserschnitt verursacht keine Undurchlässigkeit der Eileiter und keine sekundäre Sterilität.

Auch Schwangere nach Kaiserschnitt, bei denen keine Hysterographie durchgeführt wurde, müssen während der Schwangerschaft unter ständiger, genauer Beobachtung stehen, und sich mindestens drei Wochen vor dem Geburtstermin auf der Entbindungsstation einfinden. Alle Frauen nach Kaiserschnitt sollten einen Mutterpaß mit Sektioindikation(en), Operations- und Nachoperationsverlauf haben.

Tabelle VI

14. Die Behandlungsformen
    A) bei einer Narbenruptur des Uterus nach dem Kaiserschnitt
    B) bei einer Ruptur der Uteruswand ohne Narben
    C) bei Perforationen der Uteruswand

Geburtsdisproportion, regelwidrige Fruchtlage, mechanische Traumata und schwere manuelle geburtshilfliche Eingriffe sind in der gegenwärtigen Geburtshilfe eigentlich keine Ursachen mehr für eine Uterusruptur. Bei allen Anomalien und Geburtshindernissen wird in der modernen Geburtshilfe der Kaiserschnitt durchgeführt. Dieser Fortschritt hat Geburtstraumata bei Mutter und Kind ganz

eliminiert. Aber gleichzeitig hat die Zahl der Frauen mit Uterusquernarben nach Kaiserschnitt stark zugenommen.

In der gegenwärtigen Geburtshilfe tritt die Mehrzahl aller Uterusrupturen in der Form einer Ruptur der durch Kaiserschnitt entstandenen Quernarbe auf.

Die Ruptur eines narbenfreien Uterus bei der Gebärmutterretraktion kann an verschiedenen Stellen des Uterus auftreten; desgleichen im Falle einer Kontraktionsruptur des Uterus: eine Quer-Ruptur im unteren Uterinsegment, eine Längsruptur des Corpus uteri, eine schräg verlaufende Ruptur in der Gefäßgegend und ganz selten eine komplette Zerreißung der Gebärmutter in der Gewölbegegend.

Bei gebärenden Frauen mit unbekannter Gebärmutternarbe und unbekannter Narbentopographie muß eine schnelle Entscheidung zum Kaiserschnitt gefällt werden.

Die Haltbarkeit der Uterusquernarbe hängt von der Menge des faserigen Bindegewebes ab, die durch histopathologische Untersuchung eines Narbenausschnittes festgestellt werden kann. Diesen Ausschnitt kann man während eines Kaiserschnittes machen. Das Material nach einer Gebärmutterausschabung macht keine genaue histopathologische Diagnose möglich.

Die Ruptur der Narbe im Corpus uteri kann während der Schwangerschaft eintreten. Die Narbenruptur nach korporalem Schnitt kommt zehnmal häufiger vor als nach dem Kaiserschnitt im unteren Uterinsegment. Die Narbenruptur im Corpus uteri verursacht große Komplikationen, gefährdet das Leben der Gebärenden und ist wegen der heftigen Blutung von ausgeprägten Symptomen begleitet. Bei einer Ruptur des Corpus uteri wird die Frucht in die Bauchhöhle hineingeboren.

Die Narbenruptur im unteren Teil der Gebärmutter und auch die Quernarbenruptur nach Kaiserschnitt im unteren Uterinsegment verlaufen leicht, ohne Komplikationen und mehr oder weniger häufig sogar ohne Symptome.

Die Spaltung des Narbengewebes weist ganz andere klinische Symptome auf als die plötzliche Uterusruptur, die sich durch heftigen Schock und schlechten Allgemeinzustand der Patientin anzeigt.

Beide pathologischen Zustände, die Spaltung des Narbengewebes und die Uterusruptur unterscheiden sich voneinander und verlangen unterschiedliche Behandlungsformen.

Die Ergebnisse der hysterographischen Untersuchung stellen den aktuellen Zustand der Narbe nach dem Kaiserschnitt, nach der Perforation und nach der Kontraktionsruptur des Uterus fest.

Ein günstigerer postoperativer Verlauf und eine niedrigere Mortalität der Patientinnen nach dem Nähen der Uteruswunde als nach der Hysterektomie räumt der konservativen Operationsbehandlung einen höheren Stellenwert ein. Vom Prinzip der konservativen Operationsbehandlung nach der Uterusruptur und nach der Uterusperforation kann man in Zwangssituationen abgehen: Bei Schädigungen des Uterusmuskels in der Gefäßgegend, in der Parametriengegend mit Hämatom, in der Retiusgegend, in der Douglasgegend, bei größeren Blutungen und bei schlechtem Allgemeinzustand der Patientin. In Zwangslagen ist die Rettung der Frau das Wichtigste.

Bei Uterusruptur oder -perforation und günstiger Lage der Uterusmuskelschädigungen sowie gutem Allgemeinzustand der Patientin schneiden die meisten Geburtshelfer die Wundränder aus und nähen die neu entstandene Gebärmutterwunde ohne Erfassen der Gebärmutterschleimhaut.

Nach der konservativen Operationsbehandlung bei Gebärmutterschädigungen, mit Wundrandexzision und Nähen der Uteruswunde, haben die Frauen eine Uterusmuskelnarbe. Zahlreiche Berichte in medizinischen Fachzeitschriften sowie eigene Feststellungen und klinische Beobachtungen lehren, daß Narben nach Uterusruptur und nach Uterusperforation während der nächsten Schwangerschaft und Geburt häufiger Rupturen unterliegen als eine verheilte Quernarbe nach Kaiserschnitt.

Um die Frau mit Uterusnarbe nach Ruptur oder Perforation vor Komplikationen bei einer nächsten Schwangerschaft und Geburt zu bewahren, führen die meisten Geburtshelfer eine Sterilisation durch, besonders bei ungünstiger Lage der Uterusläsionen. Ist die Frau jung, hat sie gerade ein Kind verloren (oder treffen beide Situationen zusammen), besteht der dringende Wunsch nach einem weiteren Kind oder hängt sogar von einem Kind die Erhaltung der Ehe ab,

so ist trotz der Garantie für das Leben der Frau eine Sterilisation nicht angezeigt. In diesem Fall soll man die Patientin über mögliche Komplikationen bei Schwangerschaft und Geburt aufklären.

Die Narbe nach der Uterusruptur und der Uterusperforation wird durch die hysterographische Untersuchung beschrieben. Diese Untersuchung macht die Narbenform nach Uterusruptur bzw. -perforation sichtbar und läßt dadurch Rückschlüsse auf die Festigkeit der Gebärmutternarbe zu.

Tabellen VI und VII

15. Die Bestimmung der Uterusnarbe nach histopathologischen Untersuchungen

Die biologischen Prozesse, die zur Bildung einer Uterusmuskelnarbe führen, sind nicht vollständig bekannt. Die Wissenschaftler sind darüber verschiedener Meinung. Einige Wissenschaftler behaupten, daß bei komplikationslosem Operations- und Nachoperationsverlauf sich das Gewebe in der Narbe nicht völlig regeneriert. Gegner dieser Theorie behaupten, daß sich bei günstigem und komplikationslosem Operations- und Nachoperationsverlauf das Uterusmuskelgewebe in der Narbe vollständig regeneriert. Die Wissenschaftler beurteilen den Narbenwert auch aufgrund histopathologischer Untersuchungen, abhängig von der Menge des Bindegewebes und der Regeneration des Muskelgewebes in der Narbe.

Andere Wissenschaftler berücksichtigen bei der Narbenbewertung die Wucherungen des Fasergewebes, die glasartigen Veränderungen und die Gewebsdeformation des Muskels.

Einige Wissenschaftler bestimmen den Wert der Uterusnarbe nur aufgrund der Menge des faserigen Bindegewebes in der Narbe. Andere bestimmen den Wert der Uterusnarbe nach histopathologischer Untersuchung durch die Menge der glasartigen Gewebsveränderungen, die Menge des Muskelgewebes und des Fasergewebes, die Menge der Gefäße und schließlich aufgrund von Entzündungsherden im Gewebe.

Unter meiner eigenen Observation befanden sich 86 Patientinnen. Bei ihnen wurde während des Kaiserschnittes eine Probeexzision für eine Biopsie vorgenommen. Während des sekundären Kaiserschnittes wurde, abhängig vom Zustand der Narbe, der durch makroskopi-

sche Untersuchung festgestellt wurde, eine Plastik im unteren Teil der Gebärmutter durchgeführt.

Die histopathologische Untersuchung bestimmt bei der Narbe folgendes: die Menge des Muskelgewebes, des Fasergewebes und der Blutgefäße in der Narbe, Entzündungsherde in der Narbe und glasartige Veränderungen des Uterusmuskels.

Von den Patientinnen unter meiner Beobachtung hatten 46 (52,4 %) einen guten Narbenzustand, 26 (30,2 %) einen mittleren Narbenzustand. Bei 14 dieser letztgenannten Patientinnen fand sich in der Narbe faseriges Bindegewebe in mittlerer Menge, bei 12 Patientinnen trat es in großer Menge auf. Beim Kaiserschnitt zeichneten sich diese Narben deutlich ab und waren dünner als das angrenzende Uterusmuskelgewebe. Das konnte besonders gut durch Palpieren festgestellt werden.

12 Patientinnen (13,9 %) wiesen einen schlechten Narbenzustand auf. In ihren Narben fand sich viel Kollagengewebe. Bei der makroskopischen Untersuchung während des sekundären Kaiserschnitts wurde eine breite Quernarbe festgestellt, die sich vom benachbarten Uterusmuskelgewebe unterschied und dünner war als dieses. Manchmal wurden größere oder kleinere Löcher in der Uterusquernarbe gefunden, die nicht bluteten und deshalb schon früher entstanden sein mußten.

Einen Endometriosisherd in der Narbe gab es in einem Fall (1,7 %). Bei einer Patientin (1,7 %) war der Trophoblast in die Narbe eingedrungen.

Die histopathologische Untersuchung liefert die genaueste Bestimmung der Uterusquernarbe. Bedingung hierfür ist jedoch eine Biopsie nach Narbenprobeexzision. Die Biopsie kann nur während des Kaiserschnitts durchgeführt werden.

Wenn die Uterusnarbe anhand von Proben aus dem Ausschabungsmaterial bestimmt wurde, waren die Ergebnisse ungenau oder falsch.

Gegenwärtig beurteilt man die Uterusnarbe nach ihrer Gestalt, die durch die Hysterographie beschrieben wird.

Besonders wichtig ist die Bestimmung der Uterusnarbe bei Frauen nach zwei oder mehr Kaiserschnitten, die weitere Kinder möchten. Sehr wichtig ist die Narbenbestimmung auch für den Geburtshelfer, damit er sich für die richtige Entbindungsform entscheiden kann.

16. Die Sterilisation bei Frauen mit Uterusnarbe nach Kaiserschnitt, nach Uterusruptur und nach Uterusperforation. Indikationen und Bedingungen

Bei einer Sterilisation muß man berücksichtigen:

a) den persönlichen Wunsch der Schwangeren oder Gebärenden,
b) die Lage der Uterusnarbe,
c) den Zustand des unteren Teils des Uterus.

Beim persönlichen Sterilisationswunsch der Frau müssen ihr Lebenslauf, die Anzahl der Kinder und der Gesundheitszustand der Frau berücksichtigt werden, vor allem, wenn es sich um eine junge, gesunde Frau mit nur einem Kind handelt.

Die Lage der Uterusnarbe ist ein sehr wichtiger Faktor für eine Indikation zur Sterilisation. Besonders bei einer Narbe im Corpus uteri nach korporalem Längsschnitt ist eine Sterilisation angezeigt, wegen der großen Gefahr einer Längsnarbenruptur des Uterus bei Schwangerschaftsende oder Geburtsbeginn, die für Mutter und Kind große, manchmal tödliche Komplikationen mit sich bringen kann.

Viele Geburtshelfer führen routinemäßig beim klassischen Kaiserschnitt und bei allen großen Narben im Corpus uteri eine Sterilisation durch.

Englische und amerikanische Geburtshelfer vertreten bei großen Narben des Corpus uteri einen radikalen Standpunkt: Amputation der Gebärmutter über dem Gebärmutterhals (supracervicalis) und sogar Gebärmutterentfernung.

Eine Uterusruptur in der Parametriengegend verursacht eine heftige Blutung. Selbst wenn es gelingt, durch konservative Operation die Blutung zu stillen und die Gebärmutter zu erhalten, muß unbedingt eine Sterilisation durchgeführt werden. Grundsätzlich gilt: Eine Sterilisation ist durchzuführen nach einer Uterusruptur in der Retius- oder Douglasgegend, wenn die Blutung durch konservative Operation gestillt werden kann.

Aus eigenen langjährigen Beobachtungen folgere ich, daß nach vier Quer-Kaiserschnitten sogar trotz Plastik im unteren Teil der Gebärmutter dieser untere Teil deformiert und der Narbenwert gering ist. Aus diesem Grund wird in Übereinstimmung mit der Schwangeren oder Gebärenden eine Sterilisation durchgeführt.

17. Seltene Krankheitszustände und Kaiserschnittindikationen

Gegenwärtig wird bei zytologischen Untersuchungen von schwangeren oder gebärenden Frauen selten ein Zervixkrebs festgestellt. Beim Zervixkrebs der Schwangeren hängt die Behandlung vom Stadium der Schwangerschaft ab. Ist die Frucht bereits lebensfähig, wird ein Kaiserschnitt - meist ein korporaler Längsschnitt - durchgeführt, und anschließend eine Uterusexzision mit Adnektomie. Später folgt eine Strahlentherapie (Curie- oder Röntgentherapie).

Pathologische Zustände der Scheide und der äußeren Geschlechtsorgane sind Indikationen für eine Schnittentbindung. Das gilt vor allem bei großen Krampfadern der Scheide und der äußeren Geschlechtsorgane, wenn sie bluten. Auch bei nicht blutenden Krampfadern der Scheide muß die geeignete Entbindungsform erwogen werden.

Verschiedene Tumoren der Scheidenwand wie Zysten, Fibromyome, Fibrome, Sarkome, Atherome, verkleinern den Scheidendurchmesser und zwingen zur Schnittentbindung, ebenso Narben und Stenosen der Scheide in verschiedenen Scheidenabschnitten.

Eine Längsscheidewand der Vagina - Septum longitudinalis vaginae - ist ein sehr großes mechanisches Geburtshindernis und somit eine Sektioindikation.

Ein Tumor am Scheideneingang macht oft einen Scheiden-Damm-Schnitt unmöglich, auch das ist eine Kaiserschnittindikation.

Kaiserschnittindikationen bestehen außerdem bei Zuständen nach Fisteloperationen: Operation einer Blasen-Scheiden-Fistel oder einer Harnleiter-Scheiden-Fistel.

Bei Zuständen nach sehr großer Scheiden-Damm-Plastik und nach Rekonstruktionsoperationen, besonders nach Mastdarmfisteloperation, verhindert der Kaiserschnitt eine Traumatisierung von Scheide und Damm.

Muttermundnarben mit Verengung nach verschiedenartigen plastischen Operationen verringern manchmal die Elastizität des Muttermundes und behindern seine Eröffnung. Pathologische Veränderungen des Muttermundes sind jedoch sehr selten, häufiger liegen die Schwierigkeiten bei der Eröffnung des Muttermundes an Funktionsstörungen.

Bei einer Hüftgelenksversteifung, die die Beinspreizung unmöglich

macht, bleibt der Scheidenausgang ständig geschlossen. Da dieser pathologische Zustand ein großes Geburtshindernis ist, besteht eine Sektioindikation.

Geburtshindernisse sind auch Uterusmißbildungen, die eine regelwidrige Fruchtlage oder eine regelwidrige Fruchthaltung verursachen. Uterusmißbildungen entdeckt und untersucht man durch die Hysterographie.

Unter meiner eigenen Beobachtung wurden Uterusmißbildungen meistens während des Kaiserschnitts wegen regelwidriger Fruchtlage, Deflexionshaltung, Geburtsblutung und atonischer Geburtsblutung entdeckt.

In sehr seltenen Fällen führt die Uterusmißbildung zur paradoxen Erhaltung einer Schwangerschaft trotz Schwangerschaftsabbruchs.

Unter meiner eigenen Beobachtung hatte ich 12 Patientinnen, bei denen im Krankenhaus ein Schwangerschaftsabbruch vorgenommen worden war und deren Schwangerschaft trotzdem bestehen blieb. Diese Frauen hatten Uterusmißbildungen:

Fünf Frauen wiesen eine Teilung der Gebärmutter in zwei seitliche Hälften mit einer Zervix und einer normalen Scheide auf - Uterus bicornis duplex cum vagina normalis. Bei zwei Patientinnen war die Uterushöhle, bei äußerlich normaler Gestalt, durch eine Längsscheidewand in zwei Hälften geteilt, mit einer Zervix und einer normalen Scheide - Uterus septus duplex cum unicollis et univagina. Eine Patientin hatte eine nach oben in zwei Hörner geteilte Gebärmutter mit einer Zervix und einer Scheide - Uterus bipartitus cum unicollis et univagina. Bei vier Patientinnen, deren Menstruation nach dem Schwangerschaftsabbruch ausblieb, wies die hysterographische Untersuchung folgendes nach: Drei von ihnen hatten eine äußerlich in zwei Hörner geteilte Gebärmutter, mit einer Zervix und einer normalen Scheide, und bei einer Patientin war die Uterushöhle, bei äußerlich normaler Gestalt, durch eine Längsscheidewand in zwei Hälften geteilt, mit einer Zervix und einer Scheide - Uterus septus duplex cum unicollis et univagina.

Fünf Patientinnen hatte ich unter Beobachtung, die nach dem Einlegen eines Intrauterinpessars (IUP) schwanger wurden. Diese IUPs waren aus einfachem Plastik und boten bei der Empfängnisverhütung nur eine 93 - 94 %ige Sicherheit.

Bei zwei dieser Patientinnen wies die hysterographische Untersuchung eine äußerliche Teilung des Uterus in zwei verschiedene seitliche Hälften (Hörner) nach, mit einer Zervix und einer normalen Scheide - Uterus bicornis cum unicollis et univagina. Bei einer Patientin war die Uterushöhle bei äußerlich normaler Gestalt durch eine Längsscheidewand in zwei seitliche Hälften geteilt, es waren eine Zervix und eine normale Scheide vorhanden. Das Einlegen des IUP am 2. oder 3. Menstruationstag hatte bei diesen Patientinnen keine Schwierigkeiten bereitet.

Weil diese Patientinnen trotz eines IUP schwanger wurden, bekräftige ich, daß die Frauen vor dem Einlegen des IUP hysterographisch untersucht werden sollen, um eine Schwangerschaft auszuschließen.

18. Seltene Krankheitszustände und Kaiserschnittgegenindikationen

Gegenwärtig haben die Geburtshelfer ihre Meinung darüber geändert, ob nach länger zurückliegendem Blasensprung ein Kaiserschnitt gemacht werden darf.

Nach dem vorzeitigen Blasensprung beträgt die Latenz bis zum Wehenbeginn 4 - 6 Stunden. In dieser Wartezeit kann nach 3 - 4 Stunden eine Infusion mit einem kontrahierenden Mittel angeschlossen werden (Oxytozin oder Syntocinon), wobei die Wehen und die kindlichen Herztöne ständig durch Cardiotokograph überwacht werden müssen.

Liegt der Blasensprung ein paar Stunden zurück (10 - 12 Stunden), so wird uns die Entscheidung leichtgemacht. Schwierig wird die Entscheidung, wenn der Blasensprung über 20 Stunden zurückliegt und die Geburt fortgeschritten ist, außerdem bei Infektion. Ausschlaggebend für die Kaiserschnittindikation sind hier der Vitalzustand und die Lebensfähigkeit des Kindes.

Sind die CTG- und Ultraschall-Ergebnisse zufriedenstellend, so wird heute bei Infektionen und nach vorzeitigem Blasensprung eine Schnittentbindung durchgeführt, selbstverständlich mit Infusion von Antibiotika. Viele Geburtshelfer vertreten den Standpunkt, daß pathologische Zustände wie Infektion, Fieber, lange Zeitspanne nach vorzeitigem Blasensprung, protrahierte Geburt, bei Verabreichung von Antibiotika und bei gutem Zustand der Frucht keine Kontraindikationen zum Kaiserschnitt darstellen.

Die einzige Kontraindikation zum Kaiserschnitt bei einer Geburt mit Infektion und nach vorzeitigem Blasensprung ist der Tod der Frucht.

19. Kaiserschnitt bei verstorbener Frau, im Todeskampf und im klinischen Tod

Der Kaiserschnitt ist die älteste geburtshilfliche Operation. Er wurde bei der Frau im Todeskampf oder nach Eintreten des klinischen Todes durchgeführt. Der Kaiserschnitt an der lebenden Frau bildete die Ausnahme.

Der 2. Römische König, Numa Pompilius, 715 - 673 v. Chr., hat das ägyptische und griechische Recht übernommen und unter der Bezeichnung "Lex regia" ein Gesetz folgenden Inhalts erlassen: Eine Schwangere im Zustand der Agonie oder des klinischen Todes durfte nicht begraben werden, bevor nicht das Kind durch Kaiserschnitt herausgeholt war. Andere Staaten haben dieses Gesetz übernommen.

Der erste Geburtshelfer, der den Kaiserschnitt an der lebenden Frau aus mütterlicher und kindlicher Indikation durchgeführt hat, war der deutsche Chirurg Jeremias Trautmann 1610.

Damals hatte der Kaiserschnitt noch sehr schlechte Ergebnisse: eine fast 100 %ige Mortalität der Gebärenden. Ursache dieser hohen Mortalität der Gebärenden war die ungeeignete Operationsmethode: Man öffnete die Gebärmutter im korporalen Teil und nähte die Wunde nicht. Während der Operation kam es zu sehr starken Blutungen. Durch den unmittelbaren Kontakt der Uterushöhle mit der Bauchhöhle entstand gleichzeitig eine Bauchfellentzündung: Peritonitis.

Der deutsche Geburtshelfer F.B. Osiander war (1805) der erste, der als neue Operationsmethode den Kaiserschnitt im unteren Uterinsegment durchführte. Die Mortalität der Gebärenden war jedoch weiterhin hoch.

Der deutsche Geburtshelfer Lebas war (1769) der erste, der die Uteruswunde nähte, aber damals waren viele Geburtshelfer gegen dieses Vorgehen.

In der zweiten Hälfte des 19. Jahrhunderts nähten viele Geburtshelfer nach dem Kaiserschnitt die Uteruswunde sorgfältig und erzielten gute Ergebnisse.

Begründer der ganz modernen Kaiserschnittmethode waren die deutschen Geburtshelfer Kehrer 1881 und Max Sänger 1882.

Kehrer und Sänger führten den Kaiserschnitt quer im unteren Teil des Uterus durch und nähten die Uteruswunde sorgfältig. Sie nähten Uteruswunde und Perimetrium getrennt voneinander. Ihren Kaiserschnitt führten sie durch das Bauchfell (transperitonealis/ intraperitonealis).

Franck führte 1907 den Kaiserschnitt außerhalb des Bauchfells (extraperitoneal) durch, hatte jedoch keine guten Ergebnisse.

Der Quer-Kaiserschnitt nach Kehrer und Sänger wurde modifiziert von Munro Kerr 1926 und von Fuchs 1933. Kerr und Fuchs führten einen quergebogenen Kaiserschnitt im unteren Uterinsegment durch und nähten die Uteruswunde ohne Gebärmutterschleimhaut in einer Schicht mit Einzelnaht, das Perimetrium nähten sie mit fortlaufender Naht. Diese Kaiserschnittmethode nach Kerr-Fuchs erbrachte die günstigsten Ergebnisse.

Das Römische Recht nach Numa Pompilius 715 - 673 gilt jetzt überall auf der Welt.

Die Feststellung des eigentlichen Todes ist schwierig. Das Aufhören der Atmungs-, Herz- und Kreislauffunktionen sowie der Pulsverlust in den großen Arterien werden als Kennzeichen des Todes angesehen. Aber diese Faktoren geben nur den klinischen Tod an, sie lassen nicht erkennen, ob dieser Zustand dauerhaft oder vorübergehend ist. Die Erscheinungen des eigentlichen Todes sind spätere Veränderungen: Leichenflecke - Livoris mortis, Hautblässe, Leichenstarre - Rigor mortis, Todeskälte.

Die rechtlichen Bestimmungen und Verwaltungsvorschriften erlauben nach Eintritt des klinischen Todes: Begräbnis nach 24 Stunden, Obduktion nach 12 Stunden, Transport der Leiche zum Seziersaal nach 2 Stunden. Diese Zeiträume sind für eine Wiederbelebung und auch für den Kaiserschnitt an der verstorbenen schwangeren oder gebärenden Frau zu lang und deshalb zwecklos.

Der klinische Tod dauert nicht lange, der Körper kann in dieser Zeit bei Untersuchungen durch Geräte und im Labor noch Lebenszeichen aufweisen. Bei richtiger Durchführung der Wiederbelebungsversuche gelingt es in einigen Fällen, die Körper ins Leben zu-

rückzuholen. Nach Eintreten des eigentlichen Todes ist eine Reanimation erfolglos. Es ist schwierig, die Grenze zwischen dem klinischen und dem eigentlichen Tod festzulegen. Diese Grenze wurde empirisch bestimmt durch den Sauerstoffmangel der Gehirnrinde.

Zwei flache Aufzeichnungslinien des EEG im Abstand von 20 - 30 Minuten sind Beweise für den eigentlichen Tod. Die Mehrheit der Wissenschaftler legt die Grenze des klinischen Todes fest auf 3 Minuten nach Herz-, Atmungs- und Kreislaufstillstand.

Gelingt es nach Ablauf von 3 Minuten, Herz-, Kreislauf- und Atmungstätigkeit wiederherzustellen, bleibt der Körper bewußtlos und kann nur noch mit Hilfe von Apparaten leben, weil die Funktion der Gehirnrinde aufgehört hat.

Die Situationen innerhalb und außerhalb des Krankenhauses sind sehr verschieden. Im Krankenhaus wird die Schwangere oder Gebärende sofort intensiv reanimiert, das verlängert den obengenannten Zeitraum von 3 Minuten und beugt Veränderungen der Gehirnrinde durch Sauerstoffmangel vor. Fälle außerhalb des Krankenhauses können nicht vor Ablauf der 3 Minuten des klinischen Todes eingeliefert werden.

Laut medizinischen Zeitschriften ist in diesen Fällen die Grenze für den Kaiserschnitt 15 Minuten nach Eintreten des klinischen Todes.

Die Prognose für die Frucht ist günstiger, wenn der Kaiserschnitt früher, entweder während der Agonie oder sofort nach Eintritt des klinischen Todes durchgeführt wird. Jedoch ist dieser Kaiserschnitt eine große Belastung für die Schwangere oder Gebärende auf der Grenze zwischen Leben und Tod.

Der Prozentsatz der geretteten, lebenden und am Leben erhaltenen Kinder, die durch Kaiserschnitt während der Agonie oder des klinischen Todes der Mutter geholt wurden, ist allerdings sehr klein.

Wurde der Kaiserschnitt während der Agonie oder des klinischen Todes durchgeführt, so ist das für das Kind ungünstig, aber nicht aussichtslos. Nach Kaiserschnitt während der Agonie oder des klinischen Todes kann die Frucht unreif sein, unter Sauerstoffmangel leiden, einen Schock haben, eventuell muß sie wiederbelebt werden.

Oft ist die Luftröhre undurchlässig und verstopft und muß durch Absaugen durchgängig gemacht werden. Oft sind auch die Kinder nach Kaiserschnitt während der Agonie oder des klinischen Todes von der kranken Mutter infiziert.

Unter eigener Beobachtung hatte ich fünf derartige Fälle: zwei Patientinnen gegen Ende der Schwangerschaft, 38. bzw. 41. SSW., und drei Patientinnen mit unreifer Schwangerschaft: 37., 36. und 34. Schwangerschaftswoche.

Ich habe den Kaiserschnitt bei vier Patientinnen nach Eintritt des klinischen Todes und bei einer Patientin während der Agonie durchgeführt. Alle fünf Kinder kamen lebend zur Welt. Eines starb 50 Minuten nach dem Kaiserschnitt. Zwei Früchte waren reif: 3100 g und 3860 g, drei Früchte waren unreif: 2810 g, 2410 g, 2320 g. Nach einem Jahr war der Allgemeinzustand bei einem Kind gut, bei drei Kindern mittelmäßig.

Die Krankheiten der schwangeren Frauen:

a) Schwangerschaft IV, Geburt III, 38. SSW: Lungentuberkulose mit Lungenzirrhose; Kaiserschnitt während Agonie.

b) Schwangerschaft VI, Geburt IV, 41. SSW: Fruchtwasserembolie der Lunge; Kaiserschnitt im klinischen Tod.

c) Schwangerschaft IV, Geburt III, 37. SSW: Eclampsia Anuria; Kaiserschnitt im klinischen Tod.

d) Schwangerschaft III, Geburt I, 36. SSW: Postrheumatische Herzschädigungen mit Disfunktion des linken Vorhofs und der Mitralklappe - Insuffitientia valvulae atrioventricularis, Kreislaufinsuffizienz mit Lungenödem; Kaiserschnitt im klinischen Tod.

e) Schwangerschaft III, Geburt II, 34. SSW: Bronchopneumonie mit Blutsturz, Brustfellentzündung mit Atemstörung - Dyspnoe. Atemnot, Zyanose, Asphyxie; Kaiserschnitt im klinischen Tod.

Tabellen IX und X

Literaturverzeichnis

1. Accinelli G. Il valore dell'indagine isterografica nella prognosi del parto vaginale dopo taglio caesareo. Clin.Ostet.Ginec. 67:594, 1956.
2. Abitol M.M. Cesarean hysterectomy in the treatement of carcinoma in situ of the cervix diagnosed during pregnancy.Amer.J.Obstet. Gynec.117 (1973) 909.
3. Agüero O.,S.Kizer: Obstetrc prognosis of the repair of uterine rupture. Surg.Gynec.Obstet. 127; 528 1968.
4. Agüero O.,S.Kizer: Suture of the uterine rupture. Obstet.Gynec. 31: 806 1968.
5. Albrecht H.: Die Verteilung der kindlichen Morbidität in bestimmten Indikationsgruppen bei Schnittenbindung.In Dudenhausen,J.V. Saling,E.Schmidt:Perinatale Medizin,Bd.VI.Thieme,Stuttgart1975.
6. Albrecht H.: Kritische Analyse einer hohen Kaiserschnittfrequenz unter besonderer B erücksichtigung der kindlichen Morbidität.Z. Geburtsh.Perinat.179 (1979) 206.
7. Alessandro D.P.,D.Fiumura,F.Pietropaolo: Studio clinicoistologico della cicatrica caesarea.Quad.Clinic.Obstet.Ginec.18:1697,1963.
8. Bach H.G.,K.Martim: Zur Klinik der Uterusruptur Arch.Gynäk. 197: 455 1962.
9. B ach H.G.,I.Zeilinger: Die Geburt nach Kaiserschnitt Geburtshil, Frauenheilk. 23: 475, 1963.
10. Backer E.: Hysterography of cesarean section scar.Surg.Gynec. Obstet.100(1955)690.
11. Ballard R.H.,P.J.Bradley-Watson: Low dose of subcutaneous heparin in the prevention of deep vein thrombosis after gynaecological surgery.J.Obstet.Gynaec.Brit.Emp.80, 469 1973.
12. Beck L.:Intra-und postoperative Komplikationen in der Gynäkologie Thieme Stuttgard 1979.
13. Bazala V.: Zur Geschichte des Kaiserschnitts, Idee und Wirklchkeit. Bazel Krager 1961.
14. Barclay D.L.: Cesarean hysterectomy at the charity hospital in
15. New Orleans 1000 consecutive operations.Clin.Obstet.Gynec.12,635,1969.
15. Barclay D.I.: Elective hysterectomy, 5 year comperation with cesarean section.Amer.J.Obstet.Gynec.124, 900 1976.
16. Barclay D.L.: Carcinoma in situ of the cervix in pregnacy. Treatment with primary cesarean hysterectomy.Gynec.Oncol.5,357 1977.
17. Baxter J.:Vaginal delivery after lover uterine cesarean section. Rupture of the lover segment scar.J.Obstet.Gynaec.Btit.65,87,1958.
18. Benaron H.W.,E.B.Tucker: The effect of obstetric management and factors beyond clinical control in maternal mortality rates at the Chicago maternity center from 1959-1963.Amer.J.Obstet.Gynec.110; 1113 1971.
19. Benson R.C.,H.B erendes,W.Weiss: Fetal compromise during elective cesarean section.Amer.J.Obstet.Gynec. 105,579 1969.
20. Benzig G.,B.Uggeri: Un prognostic de l'accouchement chez les femmes opérées de césarienne.Prophylaxe de la rupture de l'uterus.Gynaecologia - Basel 153,43 1962.
21. Bieniart A.: Nowoczesne ujecie techniki i wskazan ciecia cesarskiego w oparciu o material II Klinik.Poli Chorob Kobiecych AM.Krakow w latach 1952-1962 Krakow 1963.
22. Bileck K.: Erfahrungen mit frühzeitigen und genereller Antikoagulantinenprophylaxe beim Kaiserschnitt. Dtsch.Gesundh.Wes.26, 1971.
23. Bockner V.Y.: Hysterography and ruptured uterus.J.Obstet.Gynaec. Brit.Emp. 67: 838 1960.
24. Boffano M.: L'isterografia nella profilasi della lazerationi uterine in gestandi gia operate di taglio caesareo.Minarva Radiol.9,447,1964.
25. Bonnar J.,J.Walsh:Prevention of thrombosis after pelvic surgery by Dextran 70.Lancet I 614 1972.
26. Bonnar J.: Venous thrombo-embolism and pregnancy. In Stallworthy, G.L.Bourne: Recent Advances in Obst. a. Gynae.Churchil London1979.

27. Bosio B.B.,E.S.Taylor: Bacteroides and puerperal infection.Obstet and Gynec.42, 271 1973.
28. Boulle E.,D.Crichton: Treatement of ruptured uterus by abdominal S.Afr.med.J. 50, 621 1976.
29. Boutin P.: Intérêt de la myomectomie pendant la grossesse ou associetée a la cesarienne pratiquée à terme:Thése Paris 1961.
30. Brenner P.,S.Sall,B.Sonnenblick: Evolution of cesarean hysterectomy as a sterilisation procedere.Amer.J.Obstet.Gynec.108,335 1970.
31. Bret A.J.,J.S.Ramos: Etude hysterographique,clinique et histologique des cicatices de cesariennes segmentaires transversales et longitudinales. Rev.franc.Gynéc. 63: 573 1968.
32. Browne A.D.H.,T.Hynes: Multiple repeat cesarean section.J.Obstet. Gynaec.Brit.Cwlth. 72,693 1965.
33. Browne A.D.H.,Mc.Grath J.:Vaginal delivery previous cesarean section J.Obstet.Gynaec.Brit.Cwlth.72: 557 1965.
34. Bruce A.,J.Work: Role of preventive antibiotics in patients undergoing cesarean section.S.med.J. 7,44 1977.
35. Caballero A.,A.Bravo: El significado en obstetricia de la cicatiz cesarea. Acta Ginec. 18:241 1967.
36. Camilleri A.P.,T.Busuttil: "Twice a cesarean" J.Obstet.Gynaec. Brit.Cwlth.75:1305 1968.
37. Carvahlo J.S.: Aspectos histerograficos das cicatrizes de cesariana Acta iber.Radiol. 16:217 1962.
38. Case B.D.,R.Corcoran,N.Jeffcoate,G.H.Randle:Cesarean section and its place in modern obstetrc practic.J.Obstet.Gynaec.Brit.Emp.78,203 1971
39. Chard T.,M.Rishrds:Benefis and Hazardes of the New Obstetrics.Heinemann London 1977.
40. Chastrusse L.:De la responsabilité des malpositions utérines consécutives aux césariennes dans l'échec de l'épreuve du travail.Rev. franc.Gynéc.47:639 1959.
41. Chastrusse L.:A propos des ruptures de cicatrices d'hystérotomies. Rev.franc.Gynéc.54:326 1952.
42. Chastrusse L.;A.Dia:Pronostic maternel immèiat et pronostic obstétrical des cèsariennes segmentaires.Rev.franc.Gynéc.61:869 1966.
43. Chastrusse L.,G.Maleviale:Vingt ans de ruptures utérines.Bull.Fed. Gyn.Obst.franc. 18:248 1966.
44. Chmalik V.:Neue Technik zur Eröffnung der Gebärmutter beim Kaiserschnitt.Zentralblatt Gynäk.89: 792 1967.
45. Clark W.E.,Le Gross:An experimental study of the regeneration of mammalian striped muskle.J.Anat.80:24 1953.
46. Cosgrove R.A.:Caesarean section.Surg.Gynec.Brit.Emp.102: 1958.
47. Couvelaire A.:Considerations sur la technique de Operation cesarienne pratique a lacienne mode.Ann.de Gynec.6:657 1909.
48. Craesy R.K.,G.C.Liggins:Aetiology and management of preterm labor. In Stallworthy J.,G.L.Bourne:Recent Advances in Obstet. end Gynaecology 13 Aufl.Churchill-Livingstone London 1979.
49. Crawford J.:Cardiovascular changes in vaginal deliveries and cesarean section.AmerJ.Obstet.Gynec.110,899 1971.
50. Crawford J.S.,M.Burton;P.Dawies:Time and lateral tilt at cesarean section.B rit.J.Anaesth.44,477 1972.
51. Crenshaw C.,D.E.Jones,R.T.Parker:Placenta paevia: a survey of tewnty years experience with improved perinatal survival by expectant therapy and cesarean section.Obstet.gynec.Surv.28,461 1973.
52. CrichtonD.,E.F.Mokgokong:Extraperitoneal lover segment cesarean section for infected cases.Reapraisal S.Afr.med.J.47,2011,48,788 1974
53. Dellenbach P.,P.Muller:Les necroses de cicatrice de cesarienne. Bull.Soc.roy.belge.Gynec.38:469 1968.
54. Dellenbach P.,J.Y.Gillet,F.Philippe,J.E.Koritke,P.Muller:Etude [illegible] techniques de reparation de l'hysterotomie [illegible].Gynec.Obstet.67:469 1968.
55. Demidkin P.N.:Wartosc histerografii dla dokladnej oceny blizny po cieciu cesarskim.West.Rentgen.Radiol.4:69 1968.
56. Decker K.,S.Herbst,A.H.Hirsch:Perioperative Antibiotikaprophylaxe bei Sectio caesarea.Arch.Gynäk.219,488 1975.

57. DewhurstC.J.:Ruptured caesarean section scar.J.Obstet.Gynaec.Brit. Emp.64,113 1957.
58. Douglas R.G.,S.J.Birnbaum,F.A.MacDonald:Pregnancy andlabor following caesarean section.Am.J.Obstet.Gynec.86,961 1963.
59. Douglas R.G.,W.B.Stromme:Operative Obstetrics.Appleton-Century-Crofts new York 1976.
60. Durkan J.P.:Hysterography after caesarean section.Obstet.Gynec. 24:836 1964.
61. Durfee R.B.:Evolution of cesarean hysterectomy.Clin.Obstet.Gynec. 12,575 1969.
62. Didle A.W.,J.R.Sommer,J.F.Slowey:Cesarean section.Postgard.Med.53, 160 1973.
63. Duc G.:Morbidität und Mortalität bei Sectiokindern.In Dudenhausen J.W.,E.Saling,E.Schmidt:Perinatale Medizin Bd.VI. Thieme Stuttgart 1975.
64. Durfee R.:Low classic cesarean section.Postgrada.Med. 51.219 1972.
65. Dyer I.:Total cesarean and puerperal hysterectomy .A report of 205 cases.Obstet and Gynec.9,696 1957.
66. El Mahgoub S.,H.El Zeniny:Uretero-uterine fistula after cesarean section.Amer.J.Obstet.Gynec.110,881 1971.
67. Ende S.,G.S.Hall,D.G.S.Liang,J.D.Murdoch:Hysterography after caesarean section.Brit.J.Radiol.36:720 1965.
68. Erbslöh J.:Die Kaiserschnittnarbe und s.w.Arciv.Gynäk.174,259 1948.
69. Evard J.,E.Gold:Cesarean section and maternal mortality in Rhode Island.Obstet.and Gynec.50,594 1977.
70. Ezes E.:A propos de fistules vésico-uterines à sens unique.Bull. Féd.soc.Gynéc.Obstét.franc.12,265 1960.
71. Fanelli A.,F.Lauro:L'isterografia dopo taglio cesareo.Minerva Ginec.17:293 1965.
72. Fenton A.N.,B.P.Singh:Pregnancy associated with cingenital abnormalites of the female reproductive tract,Am.J.Ostet.Gyn.62,744 1956.
73. Fearl C.L.,W.Keizuer:Optimum time interval from occurence to repair of vesivo-vaginal fistula.Amer.J.Obstet.Gynec.104,205 [illegible].
74. Frasunkiewicz J.:Ciecie cesarskie na zmarlej-zywy plod!Gin.Pol.1953
75. Frey G.H.,C.M.Scott:The clinical incidence of congenital uterine anomalies.Am.J.Surg.93:829 1959.
76. Fochem K.:Einführung in die geburtshifliche und gynäkologische Röntgendiagnostik.Georg Thieme Stuttgard 1967.
77. Foukas M.:Was kann die Hysterosalpingographie zum Nachweis von Narbendefekten nach vorausgegangen Kaiserschnitt leisten.Zentralblatt Gynäk.84:330 1962.
78. Fragaso Lisalde D.:Radiologia del utero cesareado.Rev.Mex.Radiol. 17:72 1963.
79. Fuchs H.:Der Längs-Quer-und Bogenschnitt bei der Sectio caesarea Zentralblatt Gynäk.57:2549 1933.
80. Fuchs H.:Zentralblatt Gynäk.61:2578 1937.
81. Garcia P.R.:Cesarea y sterilidad.Acta.ginec.15:677 1964.
82. Garnet J.D.:Uterine rupture during pregnancy.Obstet.Gynec.32:898 1966.
83. Gall St.A.:The efficacy of prophylactic antibiotics in cesarean section.Amer.J.Obstet.Gynec.134,506 1976.
84. Geller J.:Über Drüsengewebe in der Kaiserschnittnarbe der Gebärmutter.Zentralblatt Gynäk.48:547 1924.
85. Gelbke W.:Der Wert der Hysterographie nach Schnittentbindung für die Beurteilung der Uterusnarbe.Geburtsh.Frauenheil.29:26 1969.
86. Gibbs R.S.A.J.Weinstein:Bacteriological effects of prpphylactic antibiotics in cesarean section.Amer.J.Obstet.Gynec.126,226 1976.
87. Gibbs R.S.,J.E.Hunt,R.H.Schwarz:A follow up study on prophylactic antibiotics in cesarean section.Amer.J.Obstet.Gynec.117,419 1973.
88. Gibbs R.S.,P.M.Jones,C.Y.Wilder:Internal fetal monitoring and maternal infection folowing cesarean section.Obstet.and Gynec. 52,193 1978.

89. Gheorghiu N.N.,J.Sava,J.Chitu,I.Mocanu,P.Virtel:Considerations sur la coduite de laccouchement pour les femmes ayant subi anterieurement des opérations cesariennes.Gynéc.Obstet.68:169 1969.
90. Granjon A.,B.Parent:La hernie de l'isthme uterin.Presse Medic. 74:2145 1966.
91. Greenhill J.P.,B.Bloom:Histologie study of uterine scars after cervical cesarean section.JAMaA 92:21 1929.
92. Greenhill J.P.:Uterie closule in cesarean section.Am.J.Obstet. Gynec.67:766 1954.
93. Greenhill J.P.:Yearb.Obstet.Gynec.Year Book Med.Publish.Chicago 1967, 222 and 225 1968.
94. Greenhill J.P.:Kommentar in Year Book of Obstetrics and Gynecology. Year Book Med.Publ. Chicago 1971.
95. Greenhill J.P.:Year Book of Obstetrcs and Gynecology.Year Book Med.Publ. Chicago p.150 1974.
96. Graziotti P.,A.Lembo,W.Atribani:Spontaneous closure of vesico-uterine fistula after cesarean section.J.Urol.120,372 Baltimore 1978.
97. Green St.L.,F.A.Sarubbi:Risk factors associated with post cesarean febrile morbidity.Obstet.and Gynec.49,686 1977.
98. Gwozdz A.:Obraz radiologiczny macicy po przbytym cieciu cesarskim. Pom.XV Zjazd Ginek.Polsk. 1962.
99. Halbrecht I.G.,S.Wolkowitzky:The value of hysterography in the direction of cesarean section wound scars.Dapim.Hef.23:83 1964.
100. Hall E.,G.Kohl,H.Schlechter:Current aspects of cesarean section and perinatal mortality.Amer.J.Obstet.Gynec.75,387 1958.
101. Hay D.:The diagnosis and significance of minor degres of uterine abnormality in relation to pregnancy.J.Obstet.Gynec.Brit.Emp.65,557
102. Harley J.M.G.:Caesarean Section.Clin.Obstet.Gynec.7,529 1980.1959.
103. Haynes D.,D.Martin:Caesarean hysterectomy, a twentyfive year review. Amer.J.Obstet.Gynec.134,393 1979.
104. Hanson H.:Revival of extraperitoneal cesarean section.Amer.J.Obst. Gynec.130,102 1978.
105. Heys R.F.:Late secondary haemorrhage from dehiscent lower segment caesarean section incisions.J.Obstet.Gynaec.Brit.Cwhlt.70,647 1963.
106. Howkins J.:Uterine sepsis from unabsorbable suture Brit.Med.J.1950
107. Hellmann L.M.:Postmortem cesarean section.Austr.N.Z.J.Surg.111,1123
108. Holland E.,A.Brews:Manual of Obstetrics.Livingstone London 1980,971,
109. Hudson C.N.:Vesico-uterine fistula following caesarean section J.Obstet.Gynaec.Brit.Emp.69,121 1962.
110. Hütter K.A.,H.Greuel,M.Rupp:Statistische und hysterographische Untersuchungen zur Frage der Narbendehiszens nach Kaiserschnitten. Geburtshil.Frauenheilk.29:219 1969.
111. Huetér J.:Die aktuelle müterliche Sectio-Morbidität und Mortalität in der BRD.Gynäkologe 8,19 1975.
112. Jansen H.:Postoperative thromboembolism and its prevention with 500 ml Dextran.Acta chir.scand.Suppl.427,1 1972.
113. Jeffebris D.,G.S.Smith:Subcute uterine infammation from unabsorbed suture.J.Obstet.Gynaec.Brit.Emp.58,832 1953.
114. Jensen P.A,L.A.Aaro:Cesarean section:Review of a 10 Year Series.Mayo Clin.Proc.40:338 1965.
115. Jeffcoat T.,V.Tindal:Venous thrombosis and embolism in Obstetrcs and gynaecology.Aust.N.Z.J.Surg.5,119 1957.
116. Jones H.O.:Cesarean section in present day obstetrics.Amer.J.Obstet. Gynec.126,521 1976.
117. Kafka H.,L.Hibbard,R.Spears:Perinatal mortality associated with cesarean section.Amer.J.Obstet.Gynec.105,589 1969.
118. Käser O.:Sectiotechnik,vergleichende Morbidität.J.W.In Dudehausen, E.Saling,E.Schmidt:Perinatale Medizin,Bd.VI.Thieme Stuttgard 1975,265,
119. Kehrer F.A.:Über ein modifiziertes Vehfahren beim Kaiserschnitte. Arch.Gynäk.19,177 1882.

120. Kerr J.M.Munro:Uterine scars.Proc.Roy.Soc.Med.14:125,1920-1921; 17:123 1924.
121. Kerr J.M.Munro:the technik of cesaream section with special reference to the lower uterine segment incision.Am.J.Obstet.Gynec. 12:729 1926.
122. Kerr J.M.Munro:Uterine scars.Brit.med.J.1:1093 1924.
123. Klus C.,St.Lembrych:Przebieg porodu po przebytym cieciu cesarskim. Pol.Tyg.Lek. 8:296 1965.
124. Kepp R.,H.J.Staemmler:Lehrbuch der Gynäkologie 13 Aufl. Thieme Stuttgart 1980.
125. Kubli F.:Geburtsleitung bei Beckenendlagen.Gynäkologe 8,48 1975.
126. Keane B.:Reccurent secondary postpartum hemorrhage after lower segment cesarean section.N.Z.med.J.79,256 1973.
127. Lawson J.B.,L.N.Ajaborn:Ruptured cesarean section scar.J.Obstet. Gynaec.Brit.Emp.75,1296 1968.
128. Lacomme M.,D.Lewin:Laccouchement,naturel ou cesarien chez les femmes antérieurement cesarisées.Gynec.Obstet.61:437 1962.
129. Lask S.:Unabsorbable suture in cesarean section.J.Obstet.Brit.Emp. Gynaec.60:541 1960.
130. Le Cannelier R.,P.Bourgoin,C.Ballon,P.Breton,D.Benoit:Aspects radiologiquedu canal cervical aprés césarienne segmentaire.Gynéc.Obstet. 62:669 1964.
131. Le Cannelier R.:Ruptures uterinès pendant le travail et accoucheme-nt.Enc.Med.Chir.Obstet.II.5080,A 10 1965.
132. Lepage F.,B.Nöel,L.Lemmerle,B.Schramm:Etude hysterographique des cicatrices de cesarienne segmentaires.Gynec.Obstet.58:506 1959.
133. Louros N.,P.Gavaris,N.Barous:Wiederholter Kaiserschnitt und Narbenresistenz.Deutsch.Med.Wochenschr.83:963 1958.
134. Louros N.,P.Gavaris,N.Barous:Diagnostik et traitement operatoire des ruptures de uterus consecutives à une cesarienne anterieure Rev.Franc.Gynec.53,339 1958.
135. Machon R.,C.Martin-Dupont,J.Soumireau,B.Marque:Les blessaures de lúretére au cours de la cesarienne basse.Rev.Franc.Gynec.839 1963.
136. Magin P.,J.Thoulon:Etude hystérographique de la l'uterus césarisèe(à propos de 90 cas.) Gynéc.Obstetr.67:119 1968.
137. Marcushamer B.,S.K.Karchmer,A.P.Perdomo,E.B.Caltenko:Hallazgos histerograficos en pacientes con cesarea repetita.Ginec.Obstet.Mex. 24:1 1968.
138. MaginP.,J.M.Thoulon:Gynécologie et Obstetrique 67,1,137 1968.
139. Margulies D.,J.Crapanzano:Rupture of the intact uterus.Obstet. Gynec.27863 1966.
140. Malinas Y.:Les cicatrices des cesariennes. ev.franc.Gynéc.66,107 1971.
141. Martius G.:Lehrbuch der Geburtshilfe 10 Aufl.Thieme Stuttgart 1981.
142. Mann.L.I.,P.Gallant:Modern indication for cesarean section.Amer.J.Obstet.Gynec.135,437 1979.
143. Mentasi P.,G.Acinelli:L'indagine isterosalpingografica nelle donne cesarizzale.Minerva Ginec.15:1201 1963.
144. Merger R.,V.Loffredo,M.Chelli:Etude hysterographique des cesariennes segmentaires.Son intéret dans la conduite de l'accouchement La Tunisie med.5:143 1964.
145. Moro M.,M.Andrews:Prophylactic antibiotics in cesarean section. Obstet.and Gynec.44,688 1974.
146. Morrisin J.C.,W.L.Coxwell,B,S.Kennedy:The use of prophylactic antibiotics in patients undergoing cesarean section.Surg.Gynec.Obstet. 136,425 1973.
147. Muller P.,G.Dellenbach:Intérêt dune suture invaginate par points séparés pour la reparation de l hysterotomie cesarienne. Bull.Soc. Roy.belge Gynec.Obstet.38:271 1968.
148. Muller P.,B.Keller,P.Dellenbach:La hernie isthmique après césarienne,varietes anatomo-cliniques et possibilites therapeutiques. Bull.Fed.Soc.Gyn.Obstet.franc.19:375 1967.

149. Muller P.,P.Dellenbach,J.Y.Gillet,J.P.Walter:Etude hysterographique de 150 cicatrices de césariennes.J.Radiol.dÉlectr.50:194 1969.
150. Musset R.,E.Magder:Les fistules utero-vesicales aprés operaton césarienne segmentaire.Gaz.Méd.Franc.10:3595 1965.
151. Neumann E.,J.M.Thoulon,J.P.Favier:La césarienne par nicision de de Pfannenstiel.Gynéc.Obstét,63:135 1964.
152. Nöel B.G.J.:Etude Hystérographique des cesarienne segmentaire. These Med.Paris 1960.
153. O'Leary J-A+:Cesarean hysterectomy: a 15 year review.J.reprod. Med.4,51 1970.
154. O'Leary J.:Uterine artery ligation for control of post cesarean section hemorrhage.Obstet.and Gynec.43,849 1974.
155. Obolensky W.,W.O.Zürcher:Die hysterographie als obiektive methode
156. zur Narbenbeurteulung nach Sectio caesarea. Geburtshil.u.Frauenheilk.23:225 1963.
156. Osiander F.B.:Handbuch der Entbindungskunst.Tübingen 1821.
157. Pasetto N.,A.D'Anna,V.Niccoli,De Camillis L.:Sul problema clinico del controllo radiografico della cicatrica uerina dopo taglio cesareo segmentario.Minerva Ginec.14:835 1963.
158. Pedowitz P.,R.M.Schwartz:The true incidence of silent rupture of cesarean section scars.Amer.J.Obstet.Gynec.74:1071 1958.
159. Patterson S.P.:Cesarean hysterectomy.Amer.J.Obstetr.Gynec.107,729 1970.
160. Peel J.,G.Chamberlain:Cesarean section 1949-1964.J.Obstet. Gynaec.Brit.Cwhl.75,1282 1968.
161. Piver M.S.,R.A.Lohnston:The safety of multiple cesarean section Obstet.and Gynec.34,690 1969.
162. Plotz E.J.:Geburtsleitung nach vorangegangen Kaiserschnitt.Gynäkologie 7,116 1974.
163. Poidevin L.O.S.:The value of hysterography in the prediction of cesarean section wound defectes.Am.J.Obstet.Gynec.81:67 1961.
164. Poidevin L.O.S.:Histopathology of section wounds.An experiment study.J.Obstet.Gynaec.Brit.Cwhlth.68:1025 1961.
165. Poidevin L.O.S.,V.J.Bockner:A hysterography study of uteri after caesarean section.J.Obstet.Gynaec.Brit.Emp.65:278 1959.
166. Polishuk W.Z.,M.Sharf,L.Roland:Hysterography following caesarean section.Gynecologia 155:380 1963.
167. Pitkin R.M.:kommentar in Year Book Obstetrics and Gynecology.Year Book Med.Publ.Chicago 1977 p.144.
168. Posse N.:One thousand caesarean sections.Acta Obstet.Gynec.scandinav.43:132 1964 suppl.7.
169. Raison M.:A propos de 5 observations de césariennes post mortem et autres observations de césariennes ches des femmes en danger de mort imminent.Thèse Lyon 1964.
170. Rauramo L.,S.Ruponen:Post caesarean menouria.Acta.Obstet.Gynec. scandinav.45:248 1966.
171. Renaud R.,P.Leissner,C.Boury-Heyler,M.Sangaret,A.Bondurand,C.Ekra: Rupture uterine apres le 6e mois.Rev.franc.Gyec.64:165 1969.
172. Riva H.L.,c.Teich:Vaginal delivery after cesarean section.Amer. J.Obstet.Gynec.81,501 1961.
173. Ross E.,R.Galliford:Late hemorrhage following cesarean section. Amer.J.Obstet.Gynec.119,858 1974.
174. Ruiz-Velasco V.,R.Guerrero,A.Morales,R.Gamiz:Postcesarean section hysterographic control.Amer.J.Obstet.Gynec.90:229 1964.
175. Ruiz-Velasco V.:Postcesarean infertility.Int.J.Fertil.10,229 1965.
176.Ruiz-Velasco V.,R.Gamiz:Prognosis of hte cesarean section scar. Amer.J.Obstet.Gynec.95:1119 1966.
177. Ruiz-Velasco V.,J.R.Arceo,F.R.De la Loza:Estudio de la cicatrization del utero gestante.Ginec.Obstet.Mex.24:15 1968.
178.Russel A.S.,D.M.Hewlet:A hysterographic study of the abdominal hysterotomy scar.J.Obstet.Gynaec.Brit.Emp.76,721 1969.

179. Sack R.:Bilateral internal iliac(hypogastric) artery ligation to control obstetric and gynecologic hemorrhage.Amer.J.Obstet.Gynec. 116,493 1973.
180. Saldana L.,H.Schulmair,L.Reuss:Management of pregnancy after cesarean section.Amer.J.Obstet.Gynec.135,555 1979.
181. Saling E.:Das Kind im Bereich der Geburtshilfe.Stuttgard 1966.
182. Saal S.,D,Sherman,A.Weingold,M.Stone:Rupture of the gravid uterus. Pacif.Med.Surg.75:333 1967.
183. Sanches Arcas R.:Contribution al estudio historico de la operatuon cesarea.Toko.Ginec.27 1968.
184. Sänger M.:Der Kaiserschnitt bei Uterusfibromen und s.v.Engelmann Leipzig 1882.
185. Sänger M.:Zur rehabilitierung des classischen Kaiserschnitt.Arch. Gynäk.19:370 1882.
186. Schilling H.H.Schreiber:Über die Prophylaxe der Uterusruptur bei Frauen nach früherem Kaiserschnitt.Deutsch.Gesundheit.-Wess. 22:1368 1967.
189. Schandler K.:Indikation zur Anwendung von Heparin in der Geburtshilfe.Europ.Heparinsymposium München 1979.
190. Schioler H.,M.Eiken,Bj.Ovlisen,D.Trolle:Hysterographic changes following transverse lover esgment caesarean section.Act.Radiol. 6:145 1965.
191. Schneider G.T.,C.H.Tyrone:Cesarean Hysterectomy.Surg.Gynec.Obstet.130,501 1971.
192. Schreiber H.,K.Köhler:Über den Wert der Hysterographie nach Schnittentbindung .Zentrabatt Gynäk.89:418 1967.
193. Schreiber H.,K.Köhler:Hysterogrphische Untersuchungen nach Sectio caesarea.Med.Bild.10:68 1967.
194. Sketh Sh.S.:Suturing of the tear as treatement in uterine rupture Amer.J.Obstet.Gynec.105,440 1969.
195. Schwartz R.M.,P.Pedwitz,M.Goldberg:Perinatal mortality in repeat cesarean section.Obstet.Gynec.14:773 1959.
196. Semmens J.P.:Abdominal contour in the third trimester-and aid to diagnosis of uterine anomalies.Obstet.Gynec.25:779 1965.
197. Septien J.M.,F.B.Camilli:Estudio histologico y valoracion de cicatrices uterinas consecutives a diversos tipos de cesarea.Acta Gi4 [illegible]
198. Serfaty S.O.,E.Repetto:Notre expérience de l'hysterographie chez la femme cesariesée.Bull.Fed.Soc.Gyn.Obst.franc.15(5bis)469 1963.
199. Sheth S.S.:Results of treatement of the uterus rupture by suturing.J.Obstet.Gynaec.Brit.Cwlth.75:55 1968.
200. Scholter G.:Wandel in der Sectioindikationsstellung.Z.Geburtsh. Gyäk.179.215 1975.
201. Siegler A.M.:Hysterosalpingography and Pregnancy.Clin.Obst. Gynec.9:141 1966.
202. Siganos E.,A.Zervoudakis:Die Hysterographie nach Kaiserschnitt. Geburtshil.u.Frauenheilk.26:680 1966.
203. Schrinsky D.C.,R.C.Benson:Rupture of the pregnant uterus.Obstet. gynec.Surv.33,217 1978.
204. Stieve H.:Die Geburtshifliche Bedeutung der Uterusnarben.Zentralblatt Gynäk.71:1060 1949.
205. Strobel E.:Geburtshil.u.Frauenheilk.27(9),859 1967.
206. Tasca E.,M.Boffano:La I!S.G. come method di controlo della cicatrice uterina posst cesarea.Quad.Clin.Obstet.Ginec.17:915 1962.
207. Taylor E.S.:Kommentar in Obstet.gynec.Surv.26,302 1970.
208. Taylor E.S.:Kommentar zu Sectio bei Beckenendlage.Obstet.gynec. Surv.29,710 1974.
209. Taylor E.S.:Kommentar in Obstet.gynec.Surv.30,434 und 31,536 1975 und [illegible].

210. Thoulon J.M.:Etude Clinique et Hysterographique de la Cicatrice Uterine eb Fonction de la Technique de la Cesarienne Segmentire. A.Rey.Lyon 1966.
211. Thoulon J.M.,J.L.Cosentino:Les ruptures uterines.Rev.franc.Gynéc. 64:91 1969.
212. Thoulon J.,P.Menier,J.F.Toccanier,J.F.Fare:Cesarienne technique risques.Rev.Franc.Gynéc.72,805 1977.
213. Tanaka Y.,M.Tanaka:Cesarean section without sharp dissection with the placenta in low anterior position.Amer.J.Obstet.Gynec.101,572 1968.
214. Thein W.,D.J.Sweeney:Multiple repeat cesarean sections. Amer.J.Obstet.Gynec.90:913 1966.
215. Tomaszewski J.,K.Sobotkowski:Ocena histerograficzna blizny po przebiciu macicy.Pam.XVII Zjazdu Pol.Tow.Ginek.t.II,241.Poznan 1969.
216. Tölle E.:Die konservative Therapie der Ureterverletzungen nach gynäkologischen Eingriffen.Geburtsh.und Frauenheilk.40,225 1980.
217. Toulou T.,J.Dubois:le pronostic maternal de la cesarienne segmentaire.Rev.franc.Gynèc.55:532 1964.
218. Unnerus C.E.,S.Kalaja:X-ray an examinationof the uterus after cesarean section.Ann.Chir.Gynec.Fen.54:181 1965.
219. Varangot J.,A.Granion,S.Yannotti:Interet de l'étude hysterographique des cicatrices de cesariennes segmentaires.Bull.Fed.Soc.Gyn. Obstet.franc.11(4 bis):464 1959.
220. Vatteroni M.:L'Isterografia postcesarea ed il suo valore prognostico per l'espletamento dei parti succesivi.Clin.Obstet.Ginec. 67:735 1965.
221. Vara P.:Arch.Gynäk.198,261 1963.
222. Varangot J.,A.Granjon,S.Yannoti:Intèret de l'étude hysterographique des cicatrices de césariennes segmentaires.Bull.Fed.Soc. Gyn.Obstet.franc.12,512 1962.
223. Waniorek A.:Hysterography after cesarean section for evaluation of suturing technic.Obstet.Gynec.29:192 1967.
224. Wahl P.,J.Jahier:Hemorrhagie sécondaire tradive aprés césarienne transversale :Hysterectomie et ligature de l'artere hypogastrique. Bull.Fed.Soc.Gyn.Obstet.franc.14:521 1962.
225. Warm R.,A.Felker:Erfolge und Aussichten des wiederholten Kaiserschnitts.Dtsch.Gesundh.Wes.21:699 1966.
226. Waters E.G.,W.Hall:Rupture of uterus in late pregnancy.Obstet. Gynec.20:585 1963.
227. Weber C.:Postmortem cesaream section.Review of literature and case report.Amer.J.Obstet.Gynec.110,158 1971.
228. Weidenbach A.,B.Klose,F.Langer:Die Beckenendlage und ihre Behandlung.Geburts.und Frauenheilk.36,820 1976.
229. Westmann A.:Über die sphincter Funktion der Muskulatur um die uterinen Ostien.Acta Obstet.Gynec.Scandinav.22:1 1942.
230. Williams J.W.:A histological study of uteri removed at caesarean section.Bull.J.Hopkins Hospit.28:335 1917.
231. Wojdecki J.,A.Grynsztajn:Scar formation in hte uterus after cesarean section.Amer.J.Obstet.Gynec.107,322 1970.
232. Youssef A.F.:The Syndrom of menouria following lower segment cesarean section.Amer.J.Obstet.Gynec.73:759 1957.
233. Youssef A.F.:The uterine isthmus and ist sphincters mechanism, a radiographic study.Amer.J.Obstet.Gynec.75:1305 1958.

234. Yussman M.A.,D.M.Hayns:Rupture of the gravid uterus,12 year study.Obstet.and Gynec.36,115 1970.

235. Zilberman A.,M.Sharf,W.Z.Polishuk:Evaluation of cesarean section scar by hysterography.Obstet.Gynec.32:153 1968.

236. Zoltan I.:Der Kaiserschnitt im Rahmen der heutigen Geburtshilfe.Budapest 1961.

237. Zoltan I.,T.Janossy,K.Morocz:Spätfolgen des Kaiserschnittes für die Mutter;Schwangerschaft und Geburt nach vorausgegangen Kaiserschnitt.Gynaecologia 150:188 1960.

Tabelle I

Abhängigkeit zwischen Hysterographischen Ergebnissen und Naht-Methode

Naht-Methode	Patientinnen Anzahl	Anzahl der Patientinnen		Narbendeformation: Kleine Deformation		Mittlere Deformation		Große Deformation		Kontrastmittel-Penetration in der Gebärmutterwand	
				Menge	%	Menge	%	Menge	%	Menge	%
1 Schicht Einzelne Nähte I Kaiserschnitt	104	62	59,6	38	36,5	3	2,9	1	1,0		
1 Schicht Einzelne Nähte Zweiter Kaiserschnitt	45	14	31,1	24	53.3	5	11,1	2	4.5		
Insgesamt	149	76	51.0	62	41.6	8	5.4	3	2.0		
2 Schichten Einzelne Nähte I Kaiserschnitt	18	7	38,9	9	50,0	1	5.5			1	5.6
2 Schichten Einzelne Nähte Zweiter Kaiserschnitt	4	2	50.0	1	25.0	1	25.0				
Insgesamt	22	9	40.9	10	45.5	2	9.1			1	4.5
2 Schichten fortlaufende Naht I Kaiserschnitt	193	48	24.9	106	54.9	24	12.4	10	5.2	5	2.6
2 Schichten fortlaufende Naht Zweiter Kaiserschnitt	55	6	10.9	21	38.2	13	23.6	12	21.8	3	5.5
Insgesamt	248	54	21.8	127	51.2	37	14.9	22	8.9	8	3.2
Zusätzliche Nähte verschiedene I Kaiserschnitt	36	5	13.9	19	52.8	5	13.9	5	13.9	2	5.5
Zusätzliche Nähte verschiedene zweiter Kaiserschnitt	20	3	15.0	7	35.0	5	25.0	5	25.0		
Insgesamt	56	8	14.3	26	46.4	10	17.9	10	17.9	2	3.5

Tabelle II

Hysterographische Ergebnisse nach Quer-Kaiserschnitt im unterem Teil d. Gebärmu

Autor	Jahr	Naht Methode	Reguläre Gebärmutterform %	Narbendeformation		
				kleine Deformation in %	mittlere Deformation in %	große Deformatio in %
Lepage	1959	2 Schichten	30,0	55,0		15,0
Lönnberg	1962	2 Schichten	25,5	27,4	25,5	21,6
Obolensky	1963	2 Schichten		76,7	13,3	10,0
Merger	1964	1 Schicht	57,0	43,0		7,1
Poidevin	1965	2 Schichten	21,3	29,7	40,1	8,9
Linnerus	1965	2 Schichten	23,5	51,0	19,6	5,9
Thoulon	1966	2 Schichten	34,6	48,1	5,8	11,5
Schreiber	1967	2 Schichten	11,5	73,1		15,4
Szaniawski	1967	1 Schicht	36,0	55,1	6,7	2,2
Szaniawski	1967	2 Schichten	14,4	57,6	19,7	8,3
Bret	1968	2 Schichten	28,9	28,9	23,7	18,5
Gelpke	1969	1 Schicht	78,7	20,6		0,7
Hüter	1969	2 Schichten	6,7	61,6	23,1	8,6

Tabelle II A

Hysterographische Ergebnisse in Abhängigkeit von der Menge der vollzogenen Kaiserschnitte

Menge der durchgeführten Kaiserschnitte	Anzahl der Patientinnen	Regul. Form des Gebärmutterhalskanals		Narbendeformation							
				Kleine Deformation		Mittlere Deformation		Große Deformation		Kontrastmittelpenetration in der Gebärmutterwand	
		Menge	%	Menge	%	Menge	%	Menge	%	Menge	%
Erster K-schnitt	336	119	35,4	168	50,0	29	8,6	11	3,3	6	1.8
Zweiter K-schnitt	98	23	23,5	48	48,9	17	17,3	9	9,9	1	1,0
Dritter K-schnitt	12			3	25,0	5	41,6	3	25,0	1	8,3
4-6 Kaiserschnitt	3							2	66,7	1	33,3

Tabelle III

Hysterographische Ergebnisse in Abhängigkeit von der Zeit nach d. Kaiserschnitt

Autor	Jahr	Zeit der Hyst.-Unters. n. Kaiserschn. in Monaten	Kaiserschnitt Methode	Regul. Form der inneren Gebärmutter-vorderwand	Narbendeformation %	Grosse %	Isthmus verbreiterung %
Baker	1955	3	Quer-Kaiserschnitt im unter. Teil d. Gebärm.	83,3	16,7		
Benzi	1959	6	Quer-Kaiserschnitt im unter. Teil d. Gebärm.	64.0	36.0		
Boffano	1964	6	Quer-Kaiserschnitt im unter. Teil d. Gebärm.	35,7	64.3	7.1	
Lehage	1959	3	Quer-Kaiserschnitt im unter. Teil d. Gebärm.	30,0	70,0	15	
Varangot	1953	6	Quer-Kaiserschnitt im unter Teil d. Gebärm.	60,0	40,0		
Gnozdz	1962	6-18	Quer-Kaiserschnitt im unterer. Teil d. Gebärm.	14,3	85,7		
Pasetto	1962	2-6	Quer-Kaiserschnitt im unter. Teil d. Gebärm.	28,0	72,0	12,0	52,0
Tasca	1962	3-24	Quer-Kaiserschnitt im unter. Teil d. Gebärm.	35,0	65,0	15,0	
Ende	1963	2-6	Quer-Kaiserschnitt im unter. Teil d. Gebärm.		100,0		
Mentasti	1963	3	Quer-Kaiserschnitt im unter Teil d. Gebärm.	55,9	44,1	11,8	29,4
Obolensky	1963	6	Quer-Kaiserschnitt im unter. Teil d. Gebärm.		100,0	10,0	
Polistuk	1963	6-24	Längs-Kaiserschnitt im unter Teil d. Gebärm.	49.0	51,0	20,0	
Serjaty	1963	6	Quer-Kaiserschnitt im unter Teil d. Gebärm.	14,3	85,7	42,8	
Durkan	1964	15-2	Quer-Kaiserschnitt im unter. Teil d. Gebärm.	66,2	33,8		
Durkan	1964	12	Quer-Kaiserschnitt im unter. Teil d. Gebärm.	65,5	34.5		
Halbrecht	1964	15-3	Quer-Kaiserschnitt im unteren Teil d. Gebärmut.	58,3	41,7		
Le Cannelier	1963	3	Quer-Kaiserschnitt im unter. Teil d. Gebärmutter	28,9	71,1	6,8	27,0
Lönneberg	1964	2-5	Quer-Kaiserschnitt im unter Teil d. Gebärmutter	25,5	74.5	21,6	
Merger	1964	4-5	Quer-Kaiserschnitt im unter. Teil d. Gebärmutter	57,0	43,0	7,1	
Ruiz-Velasco	1964	2	Quer-Kaiserschnitt im unter. Teil d. Gebärmutter	45,0	55,0		33,0
Szaniawski	1964	6	Quer-Kaiserschnitt im unter Teil d. Gebärmutter	20,8	79,2	9,6	4,6
Poidevin	1965	6	Quer-Kaiserschnitt im unter. Teil d. Gebärmutter	21,3	78,7	8,9	
Unnerus	1965	6	Quer-Kaiserschnitt im unter. Teil d. Gebärmutter	23,5	76.5	5,9	
Thoulon	1966	3-12	Quer-Kaiserschnitt im unter. Teil d. Gebärmutter	34,6	65,4	11,5	13,0
Schioler	1967	2-5	Quer-Kaiserschnitt im unter. Teil d. Gebärmutter		100,0		
Schreiber	1967	6	Quer-Kaiserschnitt im unter. Teil d. Gebärmutter	11,5	88,5	15,4	
Bret'	1968	4	Längs-Kaiserschnitt im unter. Teil d. Gebärmut.	64,5	35,5		
Camilleri	1968	6	Quer-Kaiserschnitt im unter. Teil d. Gebärmutter	31,0	69,0	15,5	
Magnin	1968	3-48	Quer-Kaiserschnitt im unter. Teil d. Gebärmutter	28,9	71,1	12,2	12,0
Marcushamer	1968	6	Quer-Kaiserschnitt im unter Teil d. Gebärmut.	56,0	44,0		12,0
Zilberman	1968	3	Längs-Kaiserschnitt im unter. Teil d. Gebärmutt.	45,4	54,6	12,0	
Hütter	1969	3-6	Quer-Kaiserschnitt im unter Teil d. Gebärmutter	6,7	93,3		

Tabelle IV

Geburten bei Frauen nach d. Kaiserschnitt:												
Anzahl der Geburten bei Frauen nach dem Kaiserschnitt	Physiologische Geburten		Geburten durch sekund. Kaiserschnitt		Große Operations- u. Nachoperations-Komplikationen nach sekund. Kaiserschnitt				Große Operations- u. Nachoperations-Komplikationen nach physiologischen Geburten			
	Anzahl	%	Anzahl	%	Anzahl	%	Tod		Anzahl	%	Tod	
							Anzahl	%			Anzahl	%
286	149	52,09	137	47,90	4	1,39	1	0.34	1	0.34		

Tabelle V

Physiologische Geburt bei Frauen nach d. Kaiserschnitt									
Anzahl der Patientinnen	Anzahl der Kaiserschnitte		Hysterographische Ergebnisse						
			Regel. Form des Geburtsmutterhals-Kanals	Narbendeformation				Isthmus dehnung	Isthmus Längsdehnung
	Nach Einem Kaiserschnitt	Nach Zwei Kaiserschnitten		Kleine Deformation	Mittlere Deformation	Große Deformation	Kontrastmittel penetration in der Gebärmutterwand		
34	28	6	6	18	6	2		4	2

Tabelle VI.

Sekundärer Kaiserschnitt bei Frauen nach d. I. Kaiserschnitt									
Anzahl der Patientinnen	Anzahl der Kaiserschnitte nach:		Hysterographische Ergebnisse						
			Regul. Form des Gebärmutterhalskanals	Narbendeformation				Isthmusdehnung	Isthmuslängsdehnung
	Einem Kaiserschnitt	Zwei und mehr Kaiserschnitten		Kleine Deformation	Mittlere Deformation	Große Deformation	Kontrastmittelpenetration in der Gebärmutter		
39	36	3	11	17	5	5	1	3	4

Tabelle VII.

Behandlungsform. bei Gebärmuttermuskelschädigungen; beim Narbenbruch; Gebärmutterbruch ohne Narben: Gebärmutterkontraktionsbruch; Gebärmutterperforation. bei. Narben und ohne Narben

Autor	Anzahl der Patientinnen mit Gebärmutterschädigungen	Konservative Operationsbehandlung		Sterilisation		Hysterektomie		Amputation der Gebärmutter	
		Anzahl	%	Anzahl	%	Anzahl	%	Anzahl	%
Agüero u. Lizer	38	24	63,1	3	7,9	4	10,5	7	18,2
Bach u. Martin	68	22	32,3	8	11,87	12	17,6	26	38,2
Browne u. Hynes	48	21	43,7	4	8,3	16	33,3	7	14,6
Miszczerski u. Smelowski	76	48	63,1	6	7,9	6	7,9	16	21,1
Theim u. Mc. Sweeney	32	19	59,3	2	6,2	6	18,7	5	15,6
Szaniawski	22	11	50,0	2	9,0	4	18,1	5	22,8

Tabelle VIII

Hysterographische Ergebnisse beim Narbenbruch nach Kaiserschnitt, beim Bruch in der Gebärmutterwand ohne Narben und bei Perforationen der Gebärmutterwand in Abhängigkeit von den Behandlungsformen

Zahl der Patientinnen	Gebärmutterbruch		Gebärmutterperforation		Behandlungsform Konservative Operation		Sterilisation	Hysterographische Ergebnisse						
	Narbenbruch nach Kaiserschnitt	Gebärmutterkontraktionsbruch ohne Narben	Gebärmutter mit Narbe	Gebärmutter ohne Narbe	Wundrandexcision und einzelne Nähte 1 Schicht	Nur Wundnähte im zwei Schichten		Regul. Form des Gebärmutterhalskanals	Narbendeformation: Kleine Deformation	Mittlere Deformation	Große Deformation	Kontrastmittelpenetration	Isthmusdehnung	Isthmuslängsdehnung
9	9				6	3	2	1	3	3	2		1	
4		4			2	2	2		2	1	1			
6			6		4	2		3	3					
12				12	10	2		4	6	1	1			

Tabelle IX

Histopathologische Ergebnisse und Behandlungsformen mit Biopsieprobe v. den Gebärmutternarben bei sekundärem Kaiserschnitt

Anzahl der Patientinnen nach erstem Kaiserschnitt	Anzahl der Patientinen nach zwei u. mehr Kaiserschnitten	Zeit der Biopsieprobe nach dem ersten Kaiserschnitt 14-96 Mon.	Behandlungsform und Narbenbiopsie: Ganze Narbeexcision u. Plastik unter Teil d. Gebärmutter		Narbebiopsie ohne Plastik nur Nähte unter Teil d. Gebärmutter		Narbenwert: Guter Narbenzustand		Mittleren Narbenzustand		Schlechter Narbenzustand		Glasdegeneration in Narbengegend		Narbenentzündungsherde		Narbentrophoblastpenetration		Narbenendometriosisherde	
			Anzahl	%	Anzahl	%	Anzahl	%	Anzahl	%	Anzahl	%	Anzahl	%	Anzahl	%	Anzahl	%	Anzahl	%
78	8	5	53	58,24	33	36,2	46	36,26	24	26,37	16	17,58	12	13,18	8	8,79	1	1,09	1	1,09

Tabele X

Der Kaiserschnitt ausgeführt nach klinischem Tod bei schwangerer oder gebärender Frau nach Raison

Autor	Publikations Jahr	Ursachen für den Tod der Mütter, Begleiterkrankungen	Schwangerschaftszeitraum	Gewicht und Geschlecht der Frucht	Fruchtrettung nach dem Tod der Mutter	Allgemeinzustand der Frucht nach dem Kaiserschnitt	Tod der Frucht gleich nach der Geburt	Weiteres Schicksal der Frucht
Paillez	1953	Geburts-Eklampsie	40 Woche				Totgeboren	
Paillez	1953	Lungenblutstutz Plötzlicher Tod			Sofort Kaiserschnitt	Lebendige Frucht		Normal Entwicklung d. Frucht
Peillez	1953	Anästhesiologischer Tod bei Anwendung von Chloroform			Sofort Kaiserschnitt	Totgeborene Frucht		
Weil	1953	Lokalisierte Erweiterung-Aneurysma Aortae	32 Woche	2600	Im Moment des Todes der Mutter Sauerstoff Apparat			Guter Allgemeinzustand
Cadetas de Lorlat	1954	Poliomyelitis. Eiserne Lunge	32 Woche	2620	Sofort Kaiserschnitt			Guter Allgemeinzustand
Talisman	1954	Bronchopneumonie Cyanose Dyspnoe Atemnot	Frühgeborene groß Grad		Sofort Kaiserschnitt bei schwang. Frau im Krankenhaus	Tod d. Frucht 20 min. n. d. Geburt		
Knopp K.	1955	Eklampsie sine Eklampsie Eclampsia sine Eclampsie			Kaiserschnitt 3 Min n. d. Tod der Mutter	Reanimation		Allgemein Zustand gut
Knopp K.	1955	Eklampsie			Kaiserschnitt 14 Min n. d. Tod der Mutter	Reanimation	Tod d. Frucht 20 Min n. d. Geburt	
Knopp. K.	1955	Multiplesklerose Sclerosis multiplex disseminata	32 Woche				Tod d. Frucht gleich n. d. Geburt	
Knopp. K	1955	Lungentuberkulose	32 Woche		Sofort Kaiserschnitt bei schwang. Frau im Krankenhaus		Tod gleich n. d. Geburt	

Kelly	1956	Lungenkarzinom mit Metastasen Lungen. Blutsturz	36 Woche	Mädchen 2.160	Kaiserschnitt 3 min n. d. Muttertod	Reanimation Schrei d. Frucht nach 2 min.		Allgemein Zustand gut
Kelly	1956	Stenosis ostii venosi sinistri Morbus rheumaticus	32 Woche	Mädchen 1500	Kaiserschnitt 45 Sek. n. d. Muttertod	Reanimation		Allgemein-Zustand gut.
Wermelin Ribon	1956	Eklampsie Eklampsiezustand Atemnot	32 Woche	Mädchen 2.850	Sofort Kaiserschnitt Atemstörungen, Zucken	Reanimation		Allgemein-Zustand gut
Vehaskari	1958	Eklampsiezustand		3.000	Kaiserschnitt 5 Min. n. d. Tod der Mutter			Allgemein Zustand gut
Vehaskari	1958	Eklampsiezustand		3.600	Kaiserschnitt 7 Min. n. d. Tod der Mutter	Frucht tot Reanimation ohne Erfolg		
Houel	1960	Embolie d. Lungenarterie Mitralklappenfehler	30 Woche	Junge 1970	Kaiserschnitt 10 Min. n. d. Tod der Mutter	Reanimation Schrei d. Frucht nach 3 Min		Krankenhausentlassung n. 2 Mon. Allg. Zustand gut
Houel	1960	Lungentuberkulose li. Lungenblutsturz	34 Woche	Mädchen 3.470	Kaiserschnitt 5 Min. n. d. Tod der Mutter	Reanimation Schrei d. Frucht nach 2 Min.		Nach 2 Mon. Allgemein-Zustand gut
Lantoni-Rasori	1960	Plötzlicher Tod Unbekannte Ursache			Kaiserschnitt 45 Min. n. d. Tod der Mutter	Positive Reanimation		

Tabelle XI

Der Kaiserschnitt ausgeführt im Todeskampf (und im klinischen Tod) bei schwangerer oder gebärender Frau nach Raison

Autor	Publikations Jahr	Ursache f. den Tod der Mutter und Begleiterkrankungen	Schwangerschafts-zeitraum	Gewicht und Geschlecht der Frucht	Weiteres Schicksal der Mutter	Fruchtzustand nach dem Kaiserschnitt	Weiteres Kinderschicksal der Frucht
Bigonnet	1943	Exsudat im Serumhaut. Komplikation n. d. Novarsenobenzol-Ink	Reife Schwangerschaft	Junge 3040	Tod d. Mutter 7 Stunden n. d. Kaiserschnitt	Schrei nach d. Geburt	Allgemeinzustand gut.
Merger	1946	Tuberculosis cavernosa Pulmonum. Kachexie Encephalitis tuberculosa	32 Woche	Mädchen 1600	Tod d. Mutter 4 Stunden n. d. Kaiserschnitt	Schrei n. d. Geburt Frühgeborene	Frühgeborenes tot n. 20 Tage Tbc. Pulm. diss.
Leroux	1950	Eklampsiezustand Coma XIV Geburt 38 J. alt		1350	Tod d. Mutter während Operation	Lebendige Frucht	Allgemeinzustand gut n. 3 Jahren
Ganjoux	1955	Mammakarzinom mit Metastasen vertebralis Asphyxia intra uterina	32 Woche	2260	Tod d. Mutter 4 Stunden nach Kaiserschnitt	Reanimation Positiver Effekt	Allgemeinzustand gut

Lebenslauf

Geboren am 18.06.1922 in Osiek bei Lodz(Litzmannstadt). Vater Deutscher Anton August Szaniawski(Schantz) Landwirt, Mutter Josefa geb.Kakietek Hausfrau. Während des 1. Weltkrieg Vater war der Soldat bei deutschen Armee.

Ich bin Deutscher und römisch-katholisch.
1928-1939 Besuch der Volkschule, Gymnasium und Lyzeum.
1939 Abitur.

1940-1947 Fahrer bei Deutscher Molkerei Warschau und Arzthelfer bei Kriegslazaretten : Freiburg,Bautzen,Potsdam.

1948-1953 Besuch der Medizinschen Akademie in Warschau.

16.10.1953 Staatsegsamen-Arztdiplom.

1953-1955 Arbeit als Assistenzarzt in der III.Uni-Frauenklinik Warschau

1955-1975 Arbeit als Oberassistenzarzt im Städtischen und Bezirkkrankenhaus in Stolp,Pommern.

23.08.1975 Übersiedlung(Flüchtling) in die Bundesrepublik Deutschland über Grenzdurchgangslager Friedland-Registrierschein Nr.66/67/76.
23.08.1975-30.04.1976 Arbeitlos .
1.05.1976-30.04.1979 Assistentzarzt: Frauenklinik Köln Alteburger Str. 8-12 und Krankenhaus Lendersdorf-Düren.
28.05.1979-13.06.1980 Vertretungen mi Gynäk.-Geburts.Praxis und im Krankenhäusern Gynäk.-Geburts. Stationen.
18.12.1956 Prüfung für Erste Grade Spetialisation als Gynäkologe u.Geburth
7.10.1961 Prüfung für zweiten Grad Spetilisation a. Gynäkologe u.Geburth

18.09.1961-23.12.1961 Kursus über Zytologie u.Onkologie bei der Frau Institut Gleiwitz-Prüfung als Zytologe.
18.12.1979 Anerkennungsprüfung als Facharzt für Frauenheilkunde und Geburtshilfe Landärztekammer Düsseldorf.
10.01.1980 Approbation als Arzt der Regierungpräsident Köln.
30.06!1980 Niederlassung als Gynäkologe u.Geburtshelfer.
25.03.1981 Niederlassung als Praktischer Arzt Bezirkärztekammer Aachen.
Selbständig 1.08.1980-17.10.1982.